Клинические случаи в офтальмологии. 2025;2(9): 36–42.
Clinical cases in ophthalmology. 2025;2(9): 36–42.

УДК 617.723-002:617.735-007
doi: 10.25276/2949-4494-2025-2-36-42

Клинический случай увеита и отслойки сетчатки на фоне терапии пролголимабом

В.В. Рославцева, Е.С. Булгакова, А.А. Яровой
НМИЦ «МНТК «Микрохирургия глаза» им. акад. С.Н. Федорова» Минздрава России, Москва

РЕФЕРАТ

Актуальность. С ростом применения ингибиторов контрольных точек, включая пролголимаб, возрастает число иммуноопосредованных офтальмологических осложнений, таких как увеит и отслойка сетчатки, что требует внимания ввиду их тяжелого течения и ограниченной изученности, особенно для новых препаратов. **Цель.** Демонстрация редкого клинического случая развития тяжелого увеита в сочетании с отслойкой сосудистой оболочки и вторичной отслойкой сетчатки у пациентки с метастатической меланомой на фоне терапии пролголимабом. **Методы.** Пациентка, 76 лет, с диагнозом «C43.5 меланома кожи правой голени T2bN0M0» получала пролголимаб (ингибитор контрольных точек иммунного ответа) (5 курсов). Через 4 месяца после окончания терапии пролголимабом отмечено прогрессирующее снижение остроты зрения обоих глаз до светоощущения. Проведены офтальмоскопия, биомикроскопия, B-сканирование. **Результаты.** Диагностирован диссеминированный хориоретинит, отслойка сосудистой оболочки и воронкообразная отслойка сетчатки. Назначена системная и местная кортикостероидная терапия, что привело к частичному восстановлению зрительных функций. **Выводы.** Иммуноопосредованные офтальмологические осложнения применения пролголимаба требуют дальнейшего изучения и мультидисциплинарного подхода и своевременной коррекции лечения.

Ключевые слова: *увеит, отслойка сетчатки, пролголимаб, ингибиторы контрольных точек, офтальмологические осложнения*

Для цитирования: Рославцева В.В., Булгакова Е.С., Яровой А.А. Клинический случай увеита и отслойки сетчатки на фоне терапии пролголимабом. Клинические случаи в офтальмологии. 2025;2(9): 36–42. doi: 10.25276/2949-4494-2025-2-36-42
Автор, ответственный за переписку: Валерия Витальевна Рославцева, valeriarosl@yandex.ru

ABSTRACT

Clinical case of uveitis and retinal detachment during prolgolimab therapy

V.V. Roslavtseva, E.S. Bulgakova, A.A. Yarovoi
S. Fyodorov Eye Microsurgery Federal State Institution, Moscow, Russian Federation

Relevance. With the increasing use of immune checkpoint inhibitors, including prolgolimab, the incidence of immune-mediated ophthalmic complications such as uveitis and retinal detachment is rising. These conditions require attention due to their severe course and limited study, particularly in the context of new therapeutic agents. **Purpose.** To demonstrate a clinical case of severe uveitis and secondary retinal detachment in a patient with metastatic melanoma during prolgolimab therapy. **Methods.** A 76-year-old patient with T4N1M1c metastatic melanoma received prolgolimab (5 courses). Four months after therapy initiation, progressive vision loss to light perception was observed. Ophthalmoscopy, optical coherence tomography (OCT), and oncologist consultation were performed. **Results.** Disseminated chorioretinitis, choroidal detachment, and funnel-shaped retinal detachment were diagnosed. Systemic and local corticosteroid therapy resulted in partial visual recovery. **Conclusion.** Immune-mediated ocular complications require a multidisciplinary approach and timely treatment adjustment.

Key words: *uveitis, retinal detachment, prolgolimab, immune checkpoint inhibitors, ophthalmic complications*

For citation: Roslavtseva V.V., Bulgakova E.S., Yarovoi A.A. Clinical case of uveitis and retinal detachment during prolgolimab therapy. Clinical cases in ophthalmology. 2025;2(9): 36–42. doi: 10.25276/2949-4494-2025-2-36-42
Corresponding author: Valeria V. Roslavtseva, valeriarosl@yandex.ru

© Рославцева В.В., Булгакова Е.С., Яровой А.А., 2025

CC BY 4.0

АКТУАЛЬНОСТЬ

Ингибиторы контрольных точек иммунного ответа (ИКТ) значительно улучшили прогноз при метастатических опухолях, однако их применение сопряжено с риском иммуноопосредованных нежелательных реакций. Офтальмологические осложнения при использовании ИКТ имеют чрезвычайно разнообразную картину. Среди них описаны такие, как конъюнктивит, склерит, эписклерит, блефарит, увеит/ирит, отслойка сетчатки. Встречаются они в 1–12% случаев [1]. При этом увеит (30%) и отслойка сетчатки (5%) относятся к наиболее тяжелым проявлениям [1–3, 7]. Согласно последним данным ретроспективного исследования [4], частота увеита может составлять до 70% всех офтальмологических осложнений на фоне терапии ИКТ, причем более 80% случаев являются двусторонними. Кроме того, развившийся на фоне применения ИКТ увеит нередко является резистентным к терапии [7]. Последние факты подчеркивают необходимость активного мониторинга пациентов. В контексте терапии меланомы кожи риск развития увеита значительно выше – его частота у пациентов с меланомой кожи в 3 раза выше, чем у пациентов с другими видами рака [4]. По данным метаанализа, в который вошло 179 исследований [5], было зафиксировано 290 случаев глазных проявлений побочных эффектов ИКТ. Интересен факт, что период до начала развития побочных эффектов после начала применения ИКТ может сильно варьировать и составляет от 2 недель до 2 лет [7]. Такой неоднозначный срок начала осложнений со стороны органа зрения сопряжен с трудностями дифференциальной диагностики, поскольку стирается причинно-следственная связь между фактором, запускающим заболевание, и началом заболевания. Это затрудняет установление причин офтальмологических процессов и может осложнять выбор тактики ведения пациента.

Одним из новых препаратов из группы ИКТ является препарат отечественного производства пролголимаб — моноклональное антитело, направленное против рецептора PD-1 (программируемой клеточной смерти 1-го типа). Этот рецептор присутствует на поверхности Т-лимфоцитов и в норме подавляет чрезмерную активность иммунной системы, чтобы избежать аутоиммунных реакций. Опухолевые клетки могут использовать этот механизм, чтобы «уходить» от иммунного ответа. Блокируя PD-1, пролголимаб восстанавливает способность иммунной системы распознавать и уничтожать опухолевые клетки. Препарат применяется для лечения пациентов с метастатической меланомой кожи, а также проходит исследования при других онкологических заболеваниях. В состав препарата входят специальные молекулярные соединения, которые уменьшают его взаимодействие с другими компонентами иммунной системы, благодаря чему снижается риск тяжелых побочных реакций. Пролголимаб продемонстрировал высокую противоопухолевую активность и благоприятный профиль безопасности, что делает его важным инструментом в современной онкоиммунологии [8]. По данным сравнительного анализа, пролголимаб демонстрирует не меньшую эффективность, чем таргетная терапия комбинациями ингибиторов BRAF и MEK, и может применяться независимо от наличия мутации BRAF, что расширяет его клинические возможности [9]. В настоящее время имеются работы, в которых говорится о возникновении нежелательных явлений при использовании пролголимаба, но офтальмологические осложнения в этом контексте не описаны [10, 12]. В рамках наблюдательного исследования FORA, посвященного оценке терапии пролголимабом при метастатической меланоме, была проанализирована когорта из 700 пациентов, получавших лечение данным препаратом. В исследовании частота осложнений на фоне терапии составила 12%, однако их типы в работе не представлены [11]. Учитывая вышесказанное, а именно то, что офтальмологические осложнения, включая увеит в разных его проявлениях, могут развиваться спустя несколько месяцев после завершения терапии ИКТ, а также то, что при использовании пролголимаба осложнения на сегодняшний день описаны крайне скудно, важно сохранять настороженность и тщательно анализировать анамнез даже при отсроченном проявлении симптомов [6]. Успешное ведение пациентов с осложнениями на фоне ИКТ требует тесного взаимодействия между офтальмологами и онкологами, что особенно важно при ранней диагностике увеита и сохранении онкологического лечения. Учитывая крайне редкий характер таких осложнений на фоне терапии ИКТ и особенно на фоне использования нового отечественного препарата пролголимаба, важно документировать и сообщать о каждом зафиксированном случае для накопления клинического опыта и улучшения понимания их природы.

ЦЕЛЬ

Представить клинический случай редкого офтальмологического осложнения на фоне терапии ИКТ пролголимабом (отечественным препаратом, одобренным для лечения метастатической меланомы кожи и мелкоклеточного рака легких) в виде увеита и отслойки сетчатки, требующего раннего выявления и своевременного вмешательства, а также подчеркивающего значимость накопления данных для совершенствования подходов к ведению подобных осложнений.

МЕТОДЫ

Весной 2023 г. в ФГАУ «НМИЦ «МНТК МГ им С.Н. Федорова» Минздрава России обратилась пациентка с жалобами на постепенное снижение остроты зрения обоих глаз. При этом справа зрение снижалось постепенно с осени

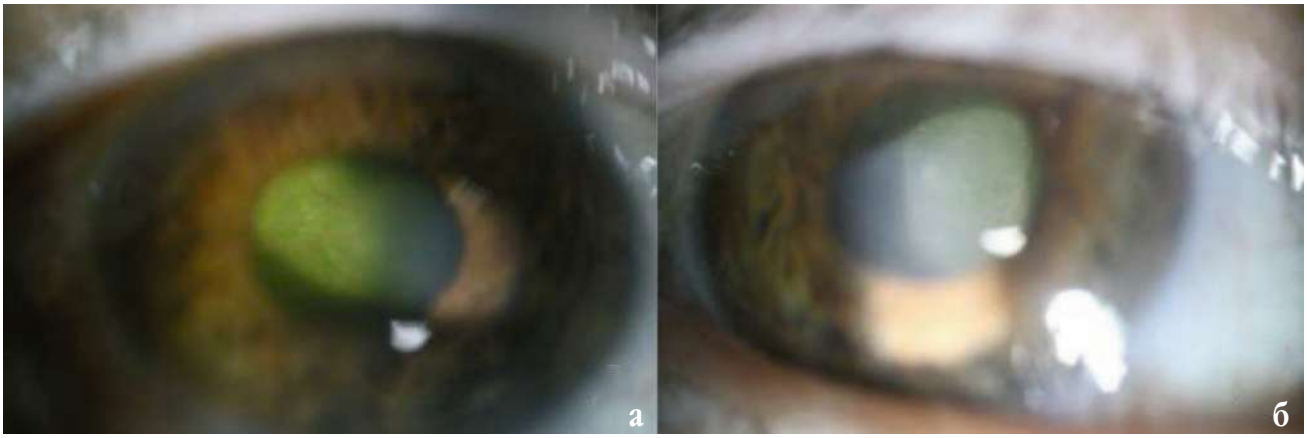

Рис. 1. Биомикроскопическая картина переднего отрезка глаза: а) правого; б) левого

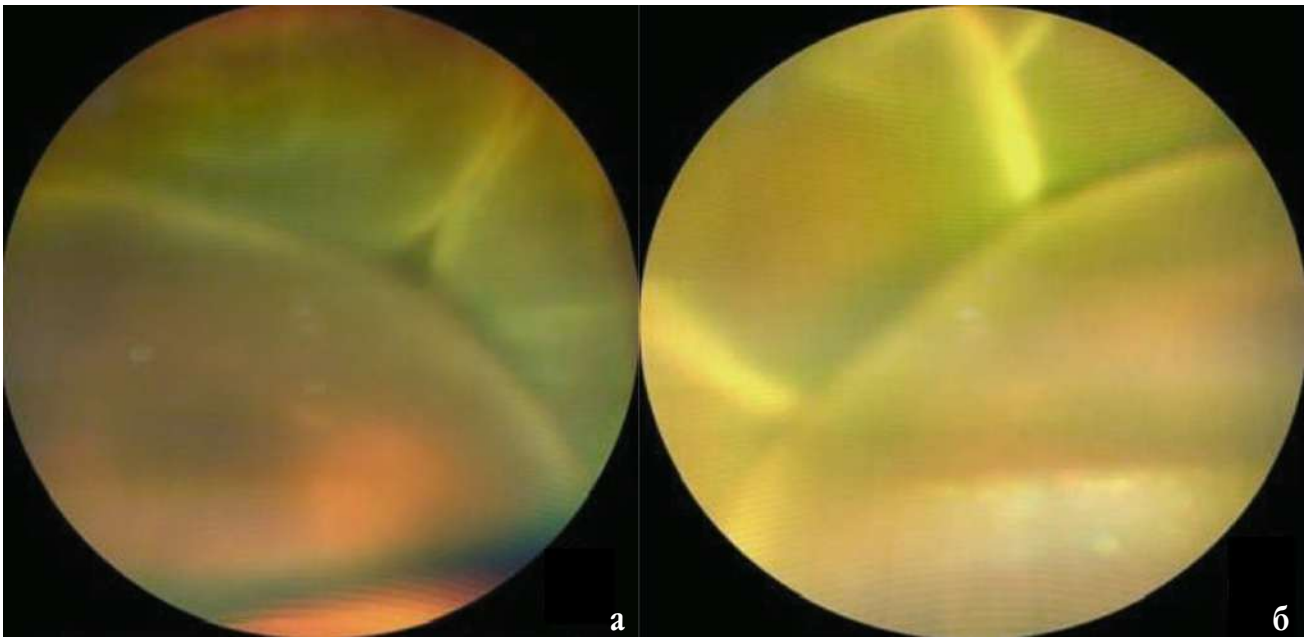

Рис. 2. Фото глазного дна: а) правый глаз; б) левый глаз

2022 г., но резко пропало 27.02.2023, слева — низкое зрение с 2013 г. (в анамнезе — оперированная отслойка сетчатки), весной 2023 г. зрение снизилось еще больше. Из анамнеза известно, что в 2009 г. она перенесла меланому кожи правой голени (лечилась хирургически), в 2022 г. развился местный метастаз опухоли в кожу правой голени, перенесла повторное хирургическое лечение. Далее онкологами было назначено лечение пролголимабом (5 курсов) с весны по осень 2022 г., далее — с осени 2022 г. — лечение дабрафенибом и траметинибом (ингибиторы протеинкиназ).

Диагностика:

Острота зрения: оба глаза — неправильная светопроекция.

Внутриглазное давление OD 11 мм рт.ст. OS 11 мм рт.ст.

При биомокроскопии переднего отрезка на обоих глазах отсутствуют характерные для увеита симптомы (преципитаты, задние синехии, помутнение стекловидного тела), визуализируется высокая отслойка сетчатки сразу за хрусталиком *(рис. 1)*.

Офтальмоскопия: воронкообразная отслойка сетчатки с двух сторон *(рис. 2)*.

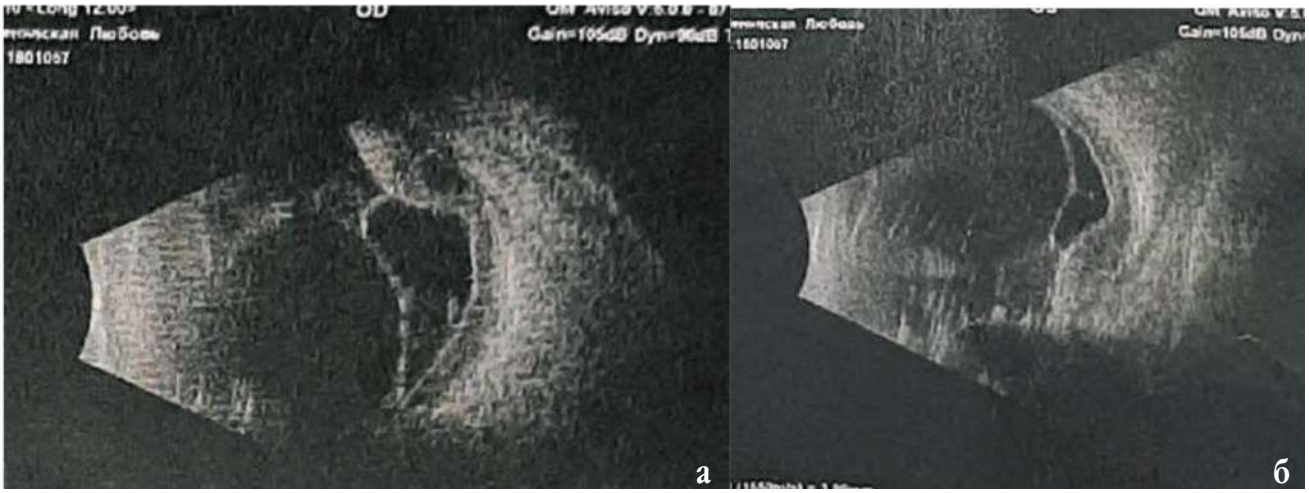

Рис. 3. Результаты ультразвукового В-сканирования: а) правого глаза; б) левого глаза

По данным ультразвуковой диагностики *(рис. 3)* визуализируется высокая отслойка сетчатки и проминирующий в витреальную полость очаг, расцененный как отслойка сосудистой оболочки. Сосудистая оболочка утолщена на всем протяжении.

Проводилась дифференциальная диагностика между увеитом инфекционной природы с отслойкой сетчатки, метастатическим поражением сосудистой оболочки, осложнением после проведения терапии пролголимабом в виде увеита, осложненного отслойками сосудистой и сетчатой оболочек.

Обследована на медленные инфекции (токсоплазмоз, цитомегаловирусная инфекция, вирус простого герпеса 1-го и 2-го типа, хламидиоз, туберкулез) и проконсультирована инфекционистом: острого инфекционного процесса не выявлено, в лечении на текущий момент не нуждается.

Также пациентка была обследована у ревматолога: ревматологических заболеваний не выявлено, подозрения на гранулематоз Вегенера, IgG-4-ассоциированное заболевание — не подтвердились.

Была проконсультирована онкологом в НМИЦ онкологии им. Н.Н. Блохина. Было подтверждено, что метастазы меланомы кожи на текущий момент отсутствуют. Кроме того, было высказано предположение, что причина изменений в обоих глазах вероятнее всего обусловлена увеитом, который может возникать на фоне приема пролголимаба, и его осложнениями. Рекомендовано продолжение приема дабрафениба и траметиниба, проведение курса лечения увеита.

Выставлен диагноз OU: H30.1 — диссеминированное хориоретинальное воспаление (увеит на фоне приема химиотерапевтических препаратов), отслойка сосудистой оболочки, вторичная воронкообразная отслойка сетчатки. Артифакия.

Было назначено: парабульбарно бетаметазон (дипроспан) 1 раз в 5 дней №4. Супрастин 20 мг/мл, 1 мл внутримышечно, 7 дней; глюконат кальция 10% 5 мл внутримышечно 10 дней, аскорбиновая кислота внутримышечно 5%, 3 мл внутримышечно, 7 дней; диклофенак 25 мг/мл, 3 мл внутримышечно 7 дней, на фоне приема омепразола 40 мг ежедневно.

Системно — метипред в/в кап. через день в дозировке: 500–500-500-250-250-125-125 мг (общая доза за курс 2050 мг), затем — метипред 24 мг внутрь по нисходящей схеме на 1 месяц.

РЕЗУЛЬТАТЫ

Через 1 неделю после начала лечения, по данным ультразвукового исследования, отслойка сосудистой оболочки полностью купировалась, сохраняется ее отек *(рис. 4)*.

Через 2 недели после лечения острота зрения улучшилась до счета пальцев у лица справа и слева. Клиническая картина сопровождалась значительным уменьшением высоты отслойки сетчатки *(рис. 5)*. Справа — положительная динамика более выражена, сосудистая оболочка в значительной степени прилегла, слева — сетчатка прилегла в меньшей степени *(рис. 6)*. На двух глазах полностью купированы отслойка сосудистой оболочки и ее отек. Через 2 месяца после начала лечения острота зрения сохранялась такой же (счет пальцев у лица). Справа сетчатка полностью прилегла, слева на ранее оперированном глазу по поводу отслойки сетчатки сохранялась частичная отслойка сетчатой оболочки *(рис. 7)*. Низкая острота зрения справа, вероятно, связана с развитием дистрофических изменений сетчатой оболочки, которые возникли на фоне увеита и несвежей отслойки сетчатки.

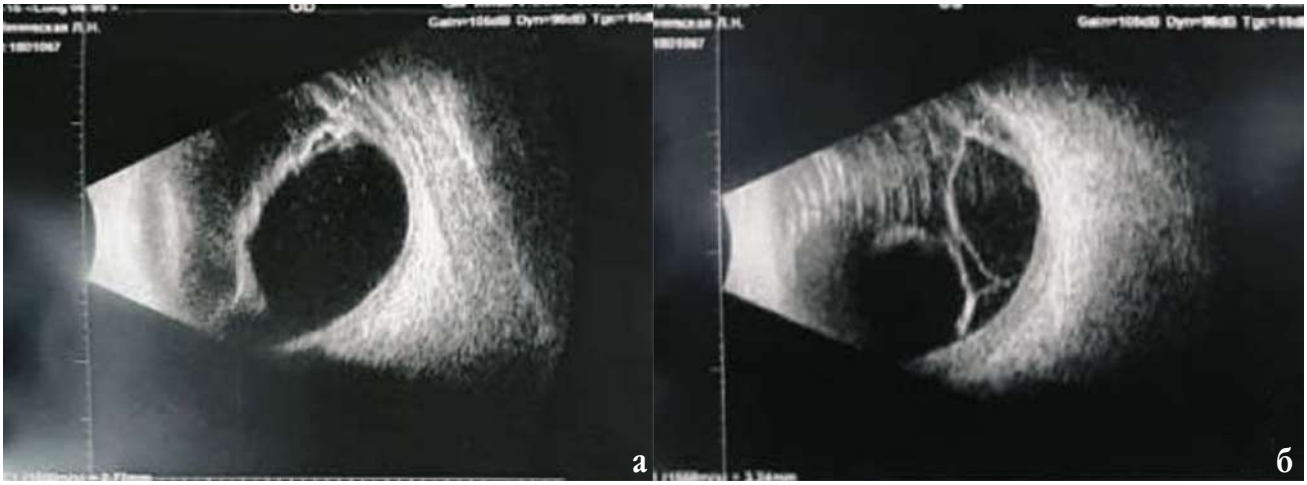

Рис. 4. В-скан на 1-й неделе после начатого лечения: а) правого глаз; б) левого глаза

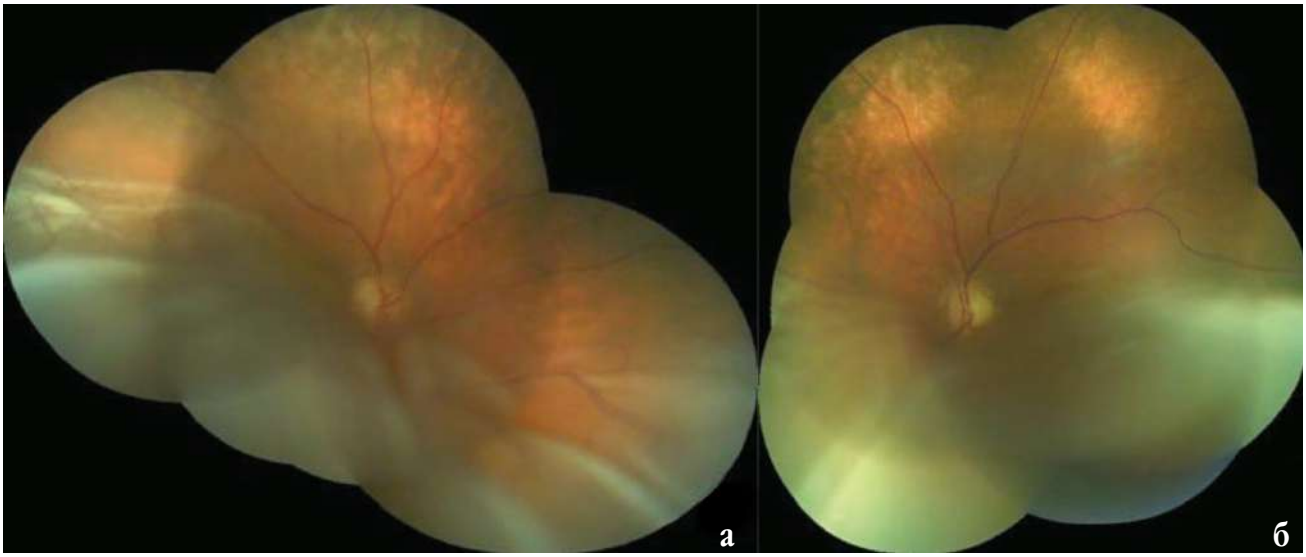

Рис. 5. Фото глазного дна через 2 недели после начатого лечения: а) правый глаз; б) левый глаз

ВЫВОДЫ

Данный клинический случай демонстрирует развитие редких отсроченных офтальмологических осложнений — увеита, отслойки сосудистой оболочки и вторичной отслойки сетчатки — на фоне применения ИТК (в нашем случае — отечественного препарата пролголимаба). Это является подтверждением необходимости регулярного офтальмологического осмотра данной группы пациентов с целью скоротечной постановки верного диагноза и своевременного начала лечения. Вовремя начатое лечение подобных состояний с большой долей вероятности будет способствовать лучшему сохранению зрительных функций этой категории пациентов.

Проведенное нами лечение продемонстрировало свою эффективность. К сожалению, значительного улучшения зрительных функций не удалось достигнуть, так как длительная отслойка сетчатой и сосудистой оболочки (в течение нескольких месяцев) привела к развитию необратимых дегенеративных состояний в этих структурах глаза.

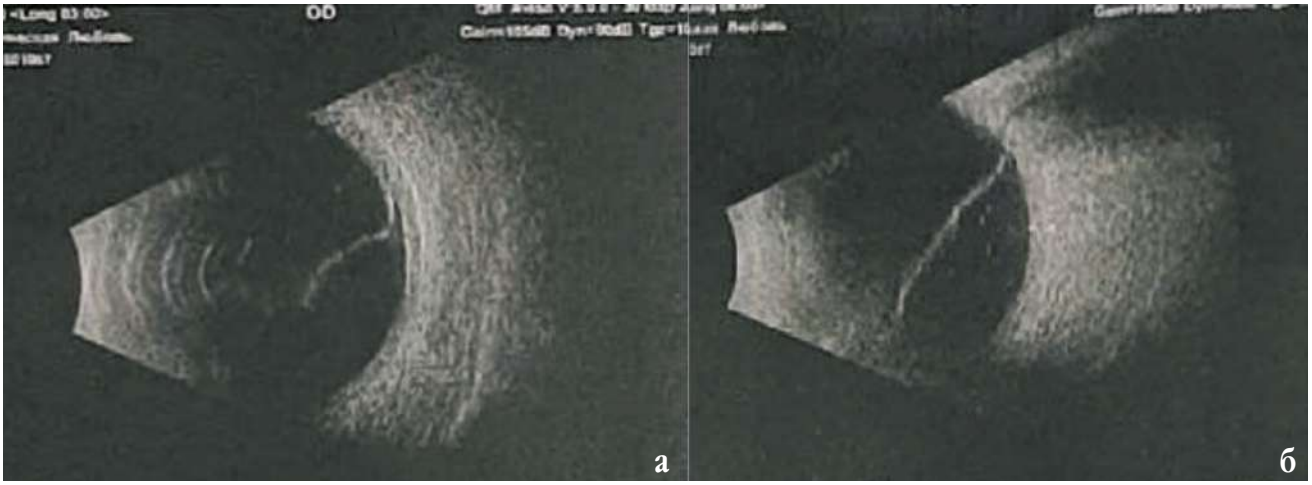

Рис. 6. В-скан на 2-й неделе после лечения: а) правый глаз; б) левый глаз

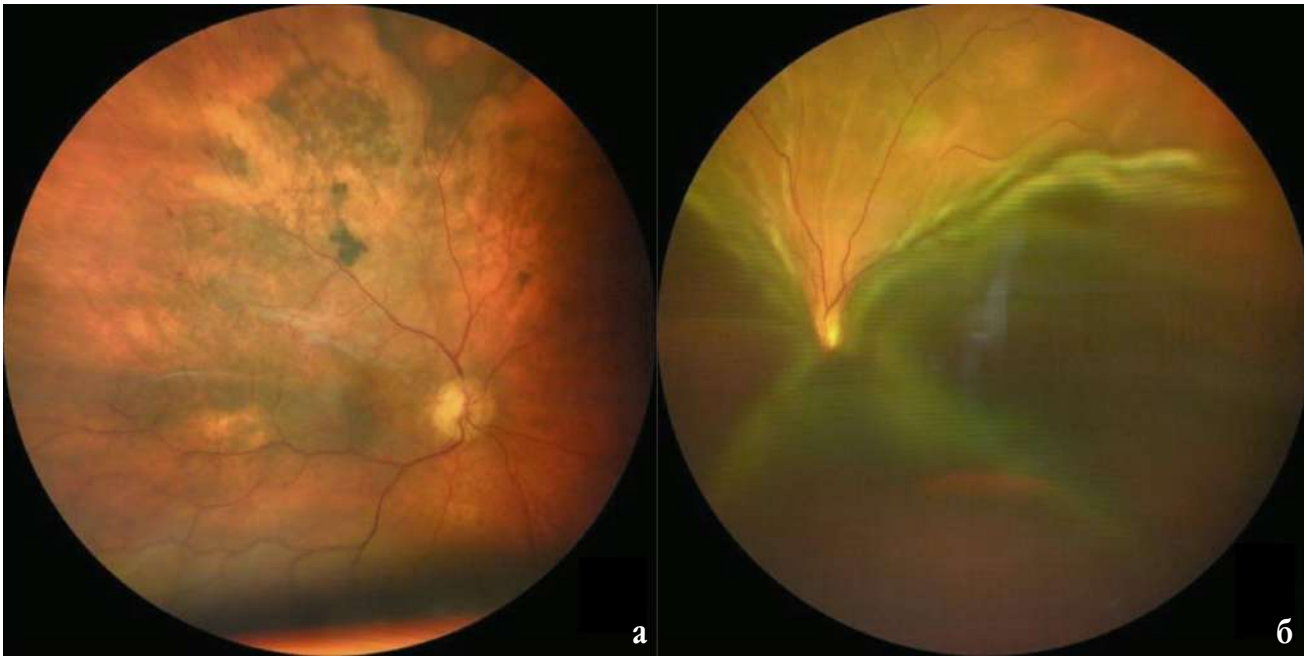

Рис. 7. Фото глазного дна через 2 месяца после лечения: а) правый глаз; б) левый глаз

Работа в рамках междисциплинарного подхода в сотрудничестве офтальмолога и онколога критически важна для дифференциальной диагностики и коррекции терапии.

Применение дабрафениба/траметиниба параллельно с кортикостероидами не вызвало негативного взаимодействия, что подчеркивает безопасность комбинированного подхода.

Целесообразно учитывать все случаи офтальмологических осложнений на фоне использования пролголимаба с целью их систематизации и аналитической оценки.

ЛИТЕРАТУРА/REFERENCES

1. Dalvin LA, et al. Immune checkpoint inhibitor-associated uveitis: A multicenter retrospective study. Ophthalmology. 2023;130(2): 145–153.
2. Rossi T, et al. Management of immune-related ocular adverse events. Eur J Cancer. 2023;187: 112–120.
3. Larkin J, et al. Prolgolimab in advanced melanoma: Phase III results. Lancet Oncol. 2023;24(5): 678–690.
4. Huixin Zhang 1, et al. Diagnosing and managing uveitis associated with immune checkpoint inhibitors: A review. 2024;14(3): 336.
5. Abdel-Rahman O, et al. Ocular toxicities of immune checkpoint inhibitors: A review. Cancer Treat Rev. 2021;95: 102170.
6. Sharma A, et al. Delayed retinal detachment following anti-PD-1 therapy. Retina Cases. 2024;18(1): 12–16.
7. Martens A, et al. Ocular adverse events associated with immune checkpoint inhibitors, a scoping review. J Ophtalmic Inflamm Infect. 2023;13: 5.
8. Tjulandin S, Demidov L, Moiseyenko V, et al. Novel PD-1 inhibitor prolgolimab: expanding non-resectable/metastatic melanoma therapy choice. Eur J Cancer. 2021;149: 222–232.
9. Сапожников К.В., Соколова В.Д. и др. Эффективность иммунотерапии (пролголимаб) и таргетной терапии (вемурафениб и кобиметиниб, траметиниб и дабрафениб) у взрослых пациентов с метастатической или неоперабельной меланомой кожи: скорректированное непрямое сравнение. Современная онкология. 2022;24(4): 426–439. [Sapozhnikov KV, Sokolova VD, et al. Efficacy of immunotherapy (prolgolimab) and targeted therapy (vemurafenib and cobimetinib, trametinib and dabrafenib) in adult patients with metastatic or inoperable skin melanoma: adjusted indirect comparison. Journal of Modern Oncology. 2022;24(4): 426–439. (In Russ.)]
10. Орлова К.В., Федянин М.Ю., Симаненков К.Э. и др. Финальные данные по эффективности исследования FORA «FOrteca Real practice Assessment»: многоцентровое проспективное наблюдательное исследование эффективности терапии пролголимабом у больных с метастатической меланомой в реальной клинической практике в России. Современная онкология. 2024;26(1): 20–34. [Orlova KV, Fedyanin MYu, Simanenkov KE, et al. Final data on the effectiveness of the FORA «FOrteca Real practice Assessment» study: a multicenter prospective observational study of the effectiveness of prolgolimab therapy in patients with metastatic melanoma in real clinical practice in Russia. Journal of Modern Oncology. 2022;24(4): 426–439. (In Russ.)]
11. Орлова К.В., Федянин М.Ю., Симаненков К.Э. и др. Эффективность 1-й линии терапии пролголимабом у больных метастатической меланомой в реальной клинической практике: промежуточные результаты наблюдательного исследования FORA «Forteca Real practice Assessment». Современная онкология. 2022;24(4): 413–425. [Orlova KV, Fedyanin MYu, Simanenkov KE, et al. Efficacy of 1st-line prolgolimab therapy in patients with metastatic melanoma in real clinical practice: interim results of an observational study of FORA «Forteca Real practice Assessment». Journal of Modern Oncology. 2022;24(4): 413–425. (In Russ.)]
12. Оганесян Л.В., Карнаухов Н.С., Феоктистова П.С. и др. Новое в иммунотерапии матастатической меланомы: пролголимаб в клинической практике (собственный опыт). Современная онкология. 2023;25(3): 325–328. Oganesyan LV, Karnaukhov NS, Feoktistova PS, et al. New in immunotherapy of metastatic melanoma: prolgolimab in clinical practice (own experience). Journal of Modern Oncology. 2023;25(3): 325–328. (In Russ.)]

Информация об авторах
Валерия Витальевна Рославцева, врач-ординатор, valeriarosl@yandex.ru, https://orcid.org/009-0006-9510-6546
Евгения Сергеевна Булгакова, к.м.н., evg-bulgakova@yandex.ru, https://orcid.org/0009-0009-6596-1359
Андрей Александрович Яровой, д.м.н., зав. отделом офтальмоонкологии и радиологии, Заслуженный врач Российской Федерации, yarovoyaa@yandex.ru, https://orcid.org/0000-0003-2219-7054

Финансирование: Авторы не получали конкретный грант на это исследование от какого-либо финансирующего агентства в государственном, коммерческом и некоммерческом секторах.
Согласие пациента на публикацию: Письменного согласия на публикацию этого материала получено не было. Он не содержит никакой личной идентифицирующей информации.
Конфликт интересов: Отсутствует.

Поступила: 26.05.2025
Переработана: 27.05.2025
Принята к печати: 05.06.2025