Клинические случаи в офтальмологии. 2025;2(9): 20–24.
Clinical cases in ophthalmology. 2025;2(9): 20–24.

УДК 617.7:616
doi: 10.25276/2949-4494-2025-2-20-24

Халязион: так ли он прост? Дифференциальный диагноз с базальноклеточным раком. Серия клинических случаев

К.А. Донцова, В.В. Рославцева, Е.С. Булгакова
НМИЦ «МНТК «Микрохирургия глаза» им. акад. С.Н. Федорова» Минздрава России, Москва

РЕФЕРАТ

Актуальность. Ошибки при диагностике халязиона составляют до 6,4%, и 22% из них оказывается злокачественными опухолями. В связи с этим актуальна демонстрация неоднозначных клинических случаев с целью повышения насмотренности врачей. **Цель.** Представить клинические случаи, вызвавшие трудности в диагностике и определении тактики лечения халязиона и базальноклеточного рака. **Методы.** Биомикроскопия, сквозная резекция век, гистологическое исследование удаленных тканей и серия клинических случаев. **Результаты.** Представленные клинические случаи демонстрируют сложности дифференциальной диагностики халязиона и базальноклеточного рака кожи. **Выводы.** Неоднозначность клинической картины халязиона и базальноклеточного рака кожи могут привести к диагностическим ошибкам. В связи с этим гистологическое исследование должно проводиться в 100% случаях удаления тканей. Необходимо динамическое наблюдение пациентов. При возникновении сложностей на этапе диагностики целесообразна консультация офтальмоонколога.

Ключевые слова: *халязион, базальноклеточный рак, дифференциальный диагноз, офтальмоонкология, клинический случай, гистологическое исследование, опухоли век*

Для цитирования: Донцова К.А., Рославцева В.В., Булгакова Е.С. Халязион: так ли он прост? Дифференциальный диагноз с базальноклеточным раком. Серия клинических случаев. Клинические случаи в офтальмологии. 2025;2(9): 20–24. doi: 10.25276/2949-4494-2025-2-20-24
Автор, ответственный за переписку: Евгения Сергеевна Булгакова, evg-bulgakova@yandex.ru

ABSTRACT

Chalazion: is it so simple? Differential diagnosis with basal cell carcinoma. A series of clinical cases

K.A. Dontsova, V.V. Roslavtseva, E.S. Bulgakova
S. Fyodorov Eye Microsurgery Federal State Institution, Moscow, Russian Federation

Relevance. Diagnostic errors in chalazion cases account for up to 6.4%, with 22% of these misdiagnoses corresponding to malignant tumors. This highlights the importance of presenting ambiguous clinical cases to improve clinicians' diagnostic accuracy. **Methods.** Biomicroscopy, full-thickness eyelid resection, and histopathological analysis of excised tissues were employed. Clinical case studies. **Results.** The presented cases illustrate challenges in differentiating chalazion from basal cell carcinoma (BCC) of the eyelid. **Conclusion.** The overlapping clinical features of chalazion and BCC may lead to diagnostic errors. Therefore, histopathological examination should be mandatory in 100% of tissue excision cases. Long-term patient follow-up is essential. In diagnostically uncertain scenarios, multidisciplinary consultation with an ophthalmologist and oncologist is recommended to optimize diagnostic and therapeutic outcomes.

Key words: *chalazion, basal cell carcinoma, differential diagnosis, ophthalmic oncology, clinical case, histopathology, eyelid tumors*

For citation: Chalazion: is it so simple? Differential diagnosis with basal cell carcinoma. A series of clinical cases. Clinical cases in ophthalmology. 2025;2(9): 20–24. doi: 10.25276/2949-4494-2025-2-20-24
Corresponding author: Evgeniya S. Bulgakova, evg-bulgakova@yandex.ru

© Донцова К.А., Рославцева В.В., Булгакова Е.С., 2025

CC BY 4.0

АКТУАЛЬНОСТЬ

Халязион является патологией, которая, как правило, не вызывает сомнений ни в вопросе постановки диагноза, ни в выборе тактики лечения. Среди всей офтальмологической патологии халязион — не частое заболевание: около 0,57% [1]. Вместе с тем под видом халязиона могут маскироваться другие, более грозные заболевания. Дооперационные ошибки при постановке диагноза «халязион» могут достигать 6,4% [2]. В литературе можно встретить источники, в которых авторы описывают актуальность дифференциальной диагностики халязиона с различной опухолевой патологией век [3–7]. Среди ошибок почти четверть составляют неверно диагностированные злокачественные опухоли век [2]. В связи с этим актуальным является представление клинических параллелей, демонстрирующих затруднения в диагностике на дооперационном этапе с целью обогащения опыта клиницистов.

ЦЕЛЬ

Представить клинические случаи, вызвавшие трудности в диагностике и определении тактики лечения халязиона и базальноклеточного рака.

МЕТОДЫ

Клинический случай №1. Пациент И., 59 лет, обратился с жалобами на новообразование нижнего века, которое появилось несколько месяцев назад. Эпизодов болезненности в зоне образования и/или гиперемии пациент не отмечал. При биомикроскопии зоны очага на нижнем веке было выявлено: локализация в зоне переднего реберного края с распространением на всю толщу интермаргинального пространства и деформацией этой зоны, умеренная гиперемия, потеря ресниц, бугристость и частичное разрушение поверхности формирование эффекта «минус» ткани *(рис. 1 а)*. Все эти клинические признаки были сочтены характерными для базальноклеточного рака. Было принято решение о проведении сквозной резекции верхнего века, которая была успешно проведена.

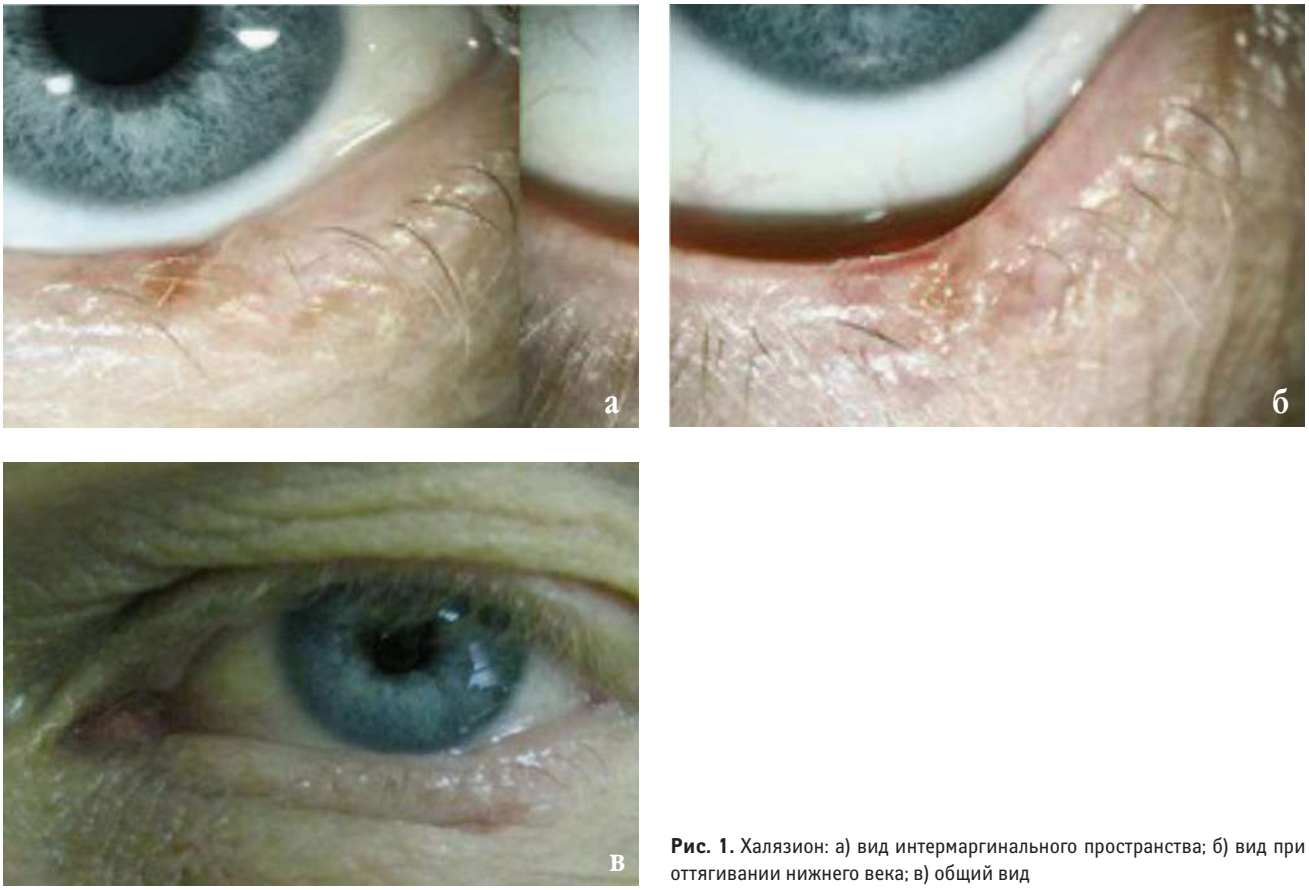

Рис. 1. Халязион: а) вид интермаргинального пространства; б) вид при оттягивании нижнего века; в) общий вид

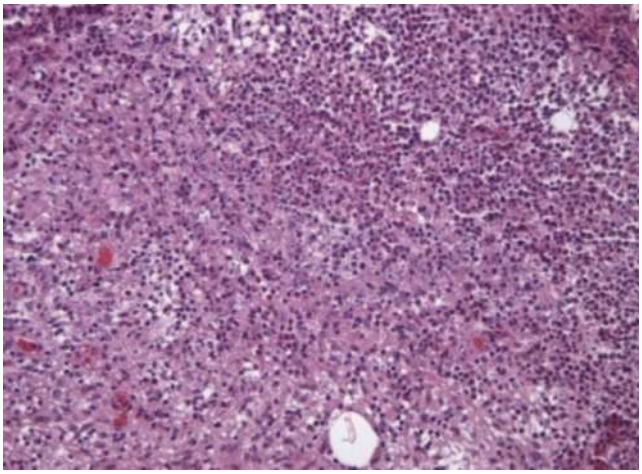

Рис. 2. Гистологически подтвержденный халязион

На *рисунке 1 б* представлено состояние после операции: положение века правильное, дефектов в зоне интермаргинального пространства нет. По результатам гистологического исследования — халязион *(рис. 2)*.

Клинический случай №2. Пациентка М., 35 лет, обратилась с похожими жалобами на наличие образования на нижнем веке. Пациентка обращала внимание на то, что в зоне очага была периодическая гиперемия и умеренные зуд и болезненность, а длительность анамнеза составляла не более 2 месяцев. При биомикроскопии очага на нижнем веке было выявлено, что новообразование располагалось на переднем реберном крае с переходом на интермаргинальное пространство, было умеренно гиперемировано и имело незначительную бугристость. Здесь же можно было отметить неправильный рост ресниц без их потери *(рис. 3 а)*. В данном случае «короткий» анамнез и клиническая картина повлекли за собой ошибку в постановке диагноза. Картина была расценена как халязион. Была выполнена инъекция дипроспана в его толщу. Уже через 1 месяц стало ясно, что была допущена ошибка: картина изменилась *(рис. 3 б)*: в зоне очага были утеряны ресницы, появились характерный для базальноклеточного рака дефект тканей с восковидными краями, бугристость последних, симптом «минус» ткани. Было принято решение о проведении сквозной резекции нижнего века. После ее выполнения *(рис. 3 в)* через 2 года положение века правильное, дефекта его не выявлено. По данным гистологического исследования — базальноклеточный рак *(рис. 4)*. В течение нескольких лет рецидива отмечено не было.

Рис. 3. Базальноклеточный рак кожи: а) при обращении; б) после введения дипроспана; в) нижнее веко после удаления

Описание клинических случаев на *рисунках 1, 3* мы объединили в *таблицу*, чтобы продемонстрировать характерные для базальноклеточного рака и халязиона признаки.

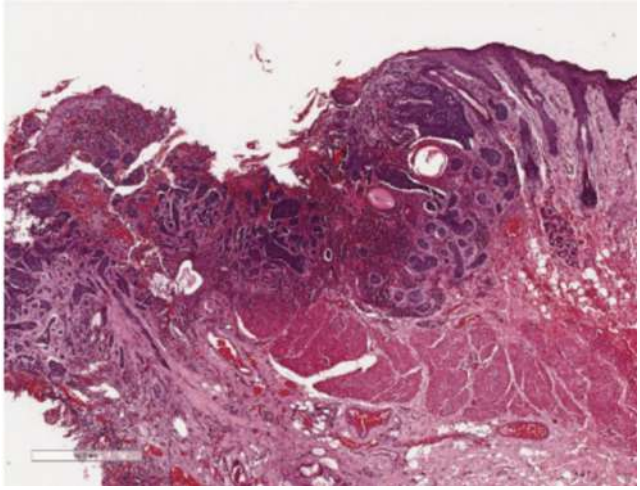

Рис. 4. Гистологический рисунок базальноклеточного рака кожи

РЕЗУЛЬТАТЫ

Представленные клинические параллели халязиона и базальноклеточного рака кожи демонстрируют не всегда однозначную возможность диагностики этих процессов на дооперационном этапе.

ВЫВОДЫ

Данные случаи демонстрируют неоднозначность клинической картины халязиона и базальноклеточного рака, которые могут приводить к диагностическим ошибкам. Это в очередной раз подчеркивает необходимость 100% гистологического исследования любой удаленной ткани, даже когда диагноз представляется ясным.

Важное значение имеет наличие возможности динамического наблюдения таких пациентов, особенно в первое время после операции. В сомнительных случаях целесообразно направлять пациентов в специализированные офтальмоонкологические центры для дополнительной консультации и/или проведения лечения.

Таблица

Сравнительные характеристики базальноклеточного рака и халязиона

Признак	Гистологически подтвержденный базальноклеточный рак		Гистологически подтвержденный халязион	
	характерно для клинической картины	присутствует или нет	характерно для клинической картины	присутствует или нет
Расположение в зоне переднего реберного края с распространением на интермаргинальное пространство	Да	Да	Да	Да
Потеря ресниц	Да	Да	Нет	Нет
Бугристость	Да	Да	Нет	Да
Частичное разрушение поверхности патологического очага	Да	Да	Нет	Да
Формирование эффекта «минус» ткани	Да	Да	Нет	Нет
Воспалительный компонент в виде гиперемии окружающих патологический очаг тканей	Нет	Да	Да	Да

ЛИТЕРАТУРА/REFERENCES

1. Evans J, Bao Hoan Vo K, Schmitt M. Chalazion: racial risk factors for formation, recurrence, and surgical intervention. Can J Ophthalmol. 2022;57(4): 242–246. doi: 10.1016/ j.jcjo.2021.04.023
2. Ozdal PC, Codère F, Callejo S, Caissie AL, Burnier MN. Accuracy of the clinical diagnosis of chalazion. Eye (Lond). 2004;18(2): 135–138. doi: 10.1038/ sj.eye.6700603
3. Nemoto Y, Arita R, Mizota A, Sasajima Y. Differentiation between chalazion and sebaceous carcinoma by noninvasive meibography. Clin Ophthalmol. 2014;8: 1869–1875. doi: 10.2147/OPTH.S69804
4. Niinimäki P, Siuko M, Tynninen O, Kivelä TT, Uusitalo M. Sebaceous carcinoma of the eyelid: 21-year experience in a Nordic country. Acta Ophthalmol. 2021;99(2): 181–186. doi: 10.1111/aos.14552

5. Menon V, Deshmukh R, Mulay K. A rare masquerade of chalazion: Adenoid cystic carcinoma. Indian J Ophthalmol. 2019;67(8): 1371–1373. doi: 10.4103/ ijo.IJO_2009_18
6. Rosales Santillan M, Tschen JA, Soparkar CN. Apocrine adenocarcinoma of the eyelid: case report and literature review on management. Dermatol Online J. 2019;25(5).
7. Sahu SK, Sen S, Poddar C. Sebaceous gland carcinoma of lid: Masquerading as a recurring chalazion. Int J Appl Basic Med Res. 2021;11(2): 117–119. doi: 10.4103/ijabmr.IJABMR_652_20

Информация об авторах
Ксения Андреевна Донцова, врач-ординатор, doncova.99@mail.ru, https://orcid.org/0000-0001-7907-7323
Валерия Витальевна Рославцева, врач-ординатор, valeriarosl@yandex.ru, https://orcid.org/009-0006-9510-6546
Евгения Сергеевна Булгакова, к.м.н., evg-bulgakova@yandex.ru, https://orcid.org/0009-0009-6596-1359

Финансирование: Авторы не получали конкретный грант на это исследование от какого-либо финансирующего агентства в государственном, коммерческом и некоммерческом секторах.
Согласие пациента на публикацию: Письменного согласия на публикацию этого материала получено не было. Он не содержит никакой личной идентифицирующей информации.
Конфликт интересов: Отсутствует.

Поступила: 21.04.2025
Переработана: 06.05.2025
Принята к печати: 20.05.2025