Клинические случаи в офтальмологии. 2026;1(11): 15–20.
Clinical cases in ophthalmology. 2026;1(11): 15–20.

УДК 617.753.3
doi: 10.25276/2949-4494-2026-1-15-20

Докоррекция остаточного астигматизма после проведенной ранее фемтолазерной коррекции CLEAR

Т.С. Кузнецова[1, 2], В.Д. Антонюк[1], И.В. Дроздов[1], Д.А. Задикян[3]

[1]*Клиника микрохирургии глаза ОКДЦ ПАО «Газпром», Москва*
[2]*Национальный медико-хирургический Центр им. Н.И. Пирогова Минздрава России, Москва*
[3]*ФГАОУ ВО Первый МГМУ им. И.М. Сеченова Минздрава России, Москва*

РЕФЕРАТ

Цель. Представить клинический случай докоррекции остаточного астигматизм после выполненной ранее фемтолазерной коррекции миопии с формированием роговичного лоскута (flap) по технологии «side-cut-only». **Методы.** В октябре 2022 г. в клинику микрохирургии глаза обратился пациент, 26 лет, по профессии врач, с жалобами на низкое зрение вдаль обоих глаз. После обследования установлен диагноз миопии слабой степени обоих глаз, периферическая хориоретинальная дистрофия левого глаза. Выполнена профилактическая периферическая лазерная коагуляция сетчатки. Некорригированная острота зрения (НКОЗ) обоих глаз 0,1, со слабой миопической коррекцией 1,0. Пациенту проведена фемтолазерная лентикулярная коррекция миопии по технологии CLEAR на обоих глазах (версия ПО SW5835). В послеоперационном периоде НКОЗ была менее 1,0. На правом глазу через 1 год и 8 месяцев, на левом глазу через 2 года выполнена докоррекция остаточного астигматизма по технологии «side-cut-only»: с помощью фемтосекундного лазера сформирован круговой рез в проекции удаленной ранее лентикулы: «cap» переведен во «flap», поднят и выполнен этап эксимерлазерной абляции остаточного астигматизма на обоих глазах. **Результаты.** Осложнений нет. Достигнута НКОЗ 1,0 на обоих глазах. Показатели контрастной чувствительности увеличились на 45,8% в зоне 4 мм, на 29,4% в зоне 5 мм, на 25,3% в зоне 6 мм соответственно. Толщина эпителиального слоя незначительно увеличилась в первые сутки после операции с 53,62 до 55,2 мкм. Незначительное утолщение эпителиального слоя мы связываем с послеоперационным отеком тканей в раннем послеоперационном периоде. Пациент полностью удовлетворен проведенным лечением и полученным функциональным результатом. **Выводы.** Возможности современного диагностического оборудования и лазерных установок позволяют с прецизионной точностью решать вопросы, связанные с потребностью пациентов иметь высокую остроту зрения, а также улучшать полученные результаты, которые иногда имеют незначительные отклонения от запланированных показателей в силу индивидуальных особенностей строения и недостаточно изученных биомеханических свойств роговицы. Технология формирования только края роговичного лоскута с помощью фемтолазера и создание «flap» после ранее выполненной фемтолазерной лентикулярной коррекции миопии и миопического астигматизма показала свою эффективность, безопасность и предсказуемость.

Ключевые слова: *докоррекция, CLEAR, астигматизм, «side-cut-only»*

Для цитирования: Кузнецова Т.С., Антонюк В.Д., Дроздов И.В., Задикян Д.А. Докоррекция остаточного астигматизма после проведенной ранее фемтолазерной коррекции CLEAR. Клинические случаи в офтальмологии. 2026;1(11): 15–20. doi: doi.org/10.25276/2949-4494-2026-1-15-20
Автор, ответственный за переписку: Татьяна Сергеевна Кузнецова, tskuznetsova2013@gmail.com

ABSTRACT

Enhancement of residual astigmatism of the previously performed femtolaser correction CLEAR

T.S. Kuznetsova[1, 2], V.D. Antonuk[1], I.V. Drozdov[1], D.A. Zadikyan[3]

[1]*Gazprom Eye Microsurgery Clinic, Moscow, Russian Federation*
[2]*N.I. Pirogov National Medical Surgical Center, Moscow, Russian Federation*
[3]*I.M. Sechenov First Moscow State Medical University, Moscow, Russian Federation*

© Кузнецова Т.С., Антонюк В.Д., Дроздов И.В., Задикян Д.А., 2026

CC BY 4.0

Purpose. To present a clinical case of post-correction of residual astigmatism after previously performed femtolaser correction of myopia with the formation of a corneal flap using «side-cut-only» technology. **Methods.** In October 2022, a 26-year-old patient, a doctor by profession, applied to the eye microsurgery clinic complaining of low vision in both eyes. After complete examination, a diagnosis of mild myopia of both eyes, the peripheral chorio-retinal dystrophy of the left eye was established. Preventive peripheral laser photocoagulation was performed. Uncorrected visual acuity in both eyes is 0,1, with a weak myopic correction of 1,0. In the right eye, after 1 year and 8 months, and in the left eye, after 2 years, additional correction of residual astigmatism was performed using side-cut-only technology: using a femtosecond laser, a circular incision was performed in the projection of the previously removed lenticle. That is, the «cap» has been converted to «flap», the excimer laser ablation stage of residual astigmatism in both eyes has been lifted and performed. **Results.** There are no complications. UCVA 1.0 was achieved in both eyes. Contrast sensitivity increased by 45.8% in the 4 mm zone, by 29.4% in the 5 mm zone, and by 25.3% in the 6 mm zone, respectively. The thickness of the epithelial layer increased slightly on the first day after surgery from 53.62 to 55.2 microns. We associate a slight thickening of the epithelial layer with postoperative tissue edema in the early postoperative period. The patient is completely satisfied with the treatment and the functional result obtained. **Conclusion.** The capabilities of modern diagnostic equipment and laser installations make it possible to solve issues related to the need for patients to have high visual acuity with precision accuracy. As well as improve the results obtained, which sometimes have minor deviations from the planned indicators due to the individual structural features and elastic properties of the patient's cornea. The technology of forming only the edge of the corneal flap using a femtolaser and creating a «flap» after previously performed femtolaser lenticular correction of myopia and myopic astigmatism has shown its effectiveness, safety and predictability.

Keywords: *enhancement, CLEAR, astigmatism, «side-cut-only»*

For citation: Kuznetsova T.S., Antonuk V.D., Drozdov I.V., Zadikyan D.A. Enhancement of residual astigmatism of the previously performed femtolaser correction CLEAR. Clinical cases in ophthalmology. 2026;1(11): 15–20. doi: 10.25276/2949-4494-2026-1-15-20
Corresponding author: Tat'yana S. Kuznetsova, tskuznetsova2013@gmail.com

АКТУАЛЬНОСТЬ

Кераторефракционная хирургия — одно из быстроразвивающихся направлений в офтальмохирургии. С 2021 г. в России активно применяется технология CLEAR — один из вариантов фемтолазерной лентикулярной коррекции миопии и миопического астигматизма, который выполняется на фемтолазерной установке Femto LDV Z8 (Ziemer, Швейцария). При освоении технологий перед хирургом могут возникать вопросы, которые встречаются впервые в его клинической практике. Решение поставленных задач становится возможным благодаря широким возможностям самого оборудования и точной настройки индивидуальных параметров совместно с инженерами.

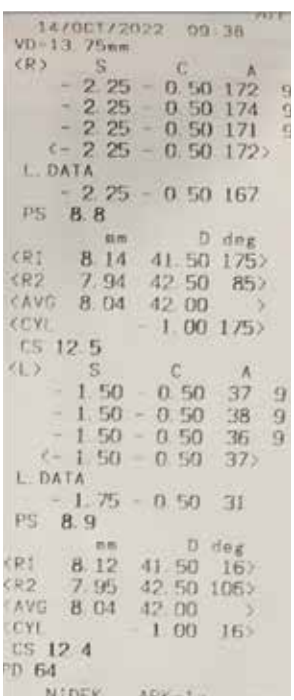

Рис. 1. Данные авторефрактометрии обоих глаз на фоне циклоплегии до операции

МЕТОДЫ

В октябре 2022 г. в Клинику микрохирургии глаза обратился пациент, 26 лет, по профессии врач, с жалобами на низкое зрение вдаль обоих глаз. При обследовании:

Vis OD = 0,1 sph (–) 2,25 cyl (–) 0,5 ax 175 = 1,0; Vis OS = 0,1 sph (–) 1,75 cyl (–) 0,5 ax 35 = 1,0; внутриглазное давление OD = 18 мм рт.ст., OS = 15 мм рт.ст.

Пахиметрия OD 573 мкм, OS 573 мкм.

Корнеометрия OD 12,4 мм, OS 12,3 мм.

Передний отрезок обоих глаз — без патологии. На глазном дне правого глаза — без патологии, на глазном дне левого глаза выявлена витреоретинальная тракция. По поводу этого была выполнена профилактическая периферическая лазерная коагуляция.

Данные авторефрактометрии обоих глаз на фоне циклоплегии представлены на *рисунке 1*.

Состояние передней и задней поверхности роговицы оценивалось на оптическом анализаторе переднего отрезка глаза Sirius (Schwind, Германия) *(рис. 2)*.

20 октября была выполнена операция CLEAR на обоих глазах. Диаметр «Suction Ring» 9,5 мм, толщина «Cap» 120 мкм, диаметр оптической зоны 7 мм.

Острота зрения в первые сутки после операции составила на правом глазу 0,8 н/к, на левом 0,9 н/к, что соответствовало среднестатистическим значениям остроты зрения в первые сутки после выполнения фемтолазерной лентикулярной хирургии. Данные авторефрактометрии обоих глаз в первые сутки, через 1 год и через 1 год и 8 месяцев представлены на *рисунке 3*.

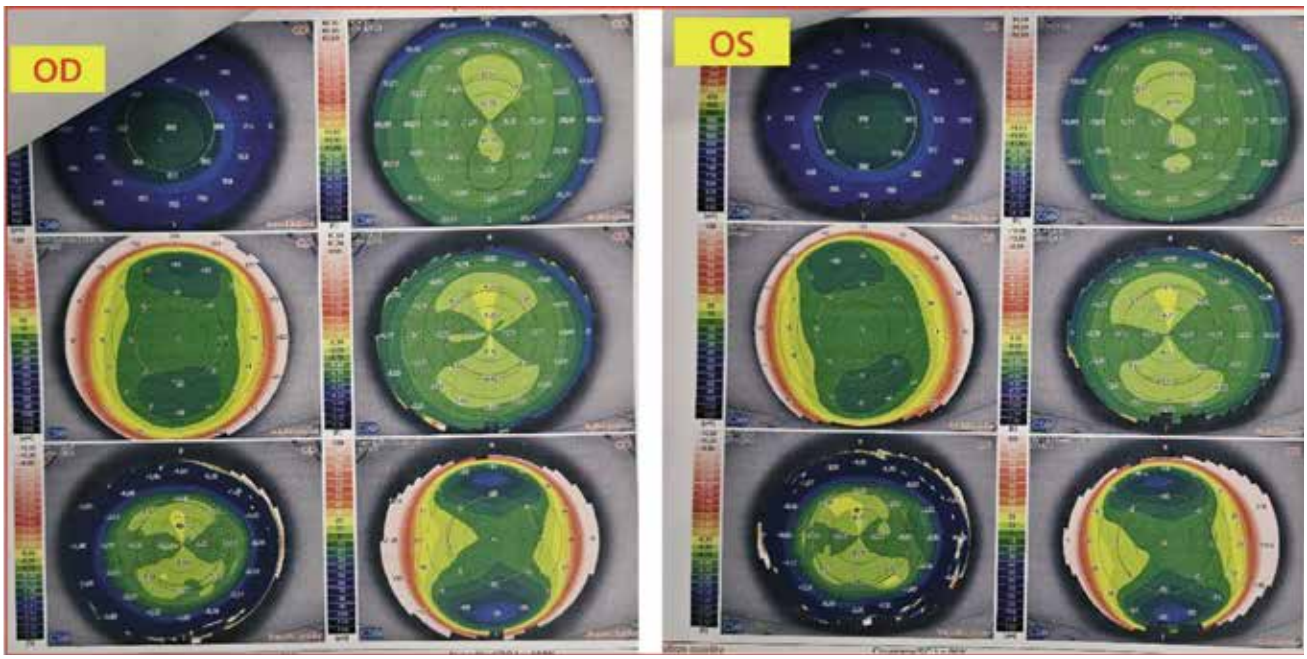

Рис. 2. Кератотопограмма обоих глаз до операции

Так как пациент предъявлял жалобы на нечеткое зрение и незначительное «поддваивание» контуров предметов больше в правом глазу, а также учитывая срок наблюдения более одного года, было принято решение о выполнении докоррекции остаточного астигматизм на правом глазу по технологии «side-cut-only» с целью перевести «cap» во «flap» и выполнить эксимерлазерный этап лазерной коррекции на фемтоустановке LDV Z8 (Ziemer, Швейцария).

Для расчета операции была выполнена оптическая когерентная томография (ОКТ) роговицы для оценки глубины залегания «cap» *(рис. 4)*. Диаметр будущего «flap» рассчитывался исходя из данных первичного диаметра оптической зоны удаленной лентикулы (7 мм) с прибавлением 0,6 мм, глубина 125 мкм. Центрирование выполнялось по зрачку, ножку «flap» размещали на 12 часах, размер ножки 0,3 мм. В эксимерный лазер были введены данные рефракции cyl (–)1,0 ax 10, оптическая зона 6,8 мм.

Этапы операции: формирование краевого реза, поднятие «flap» и эксимерлазерная абляция, представлены на *рисунке 5*.

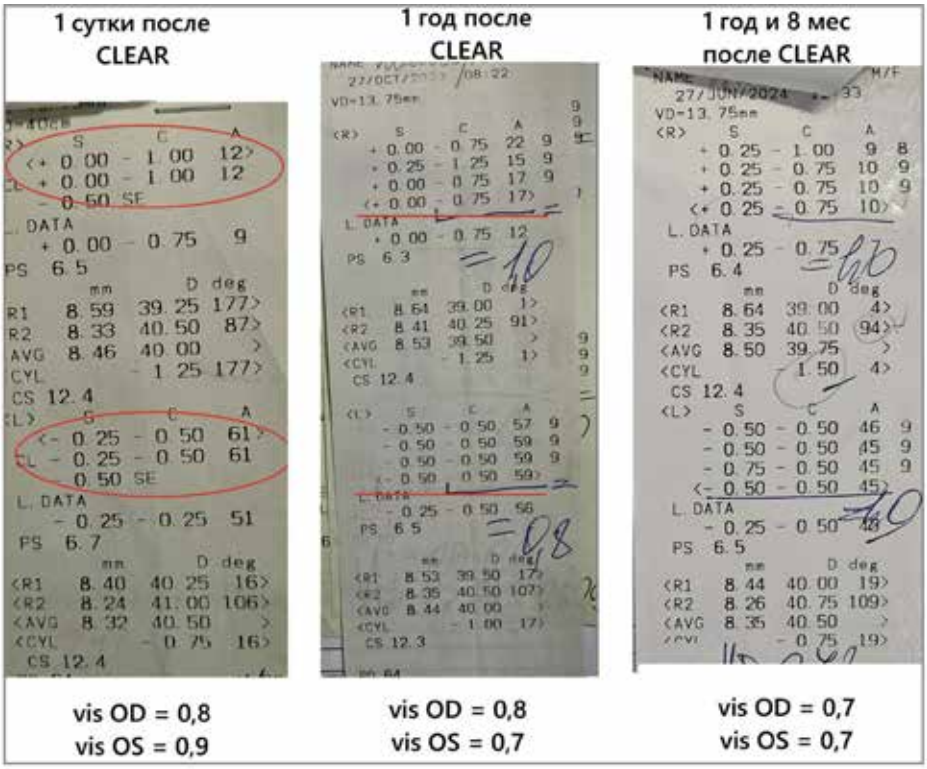

Рис. 3. Данные авторефрактометрии обоих глаз в первые сутки, через 1 год и через 1 год и 8 месяцев после операции CLEAR

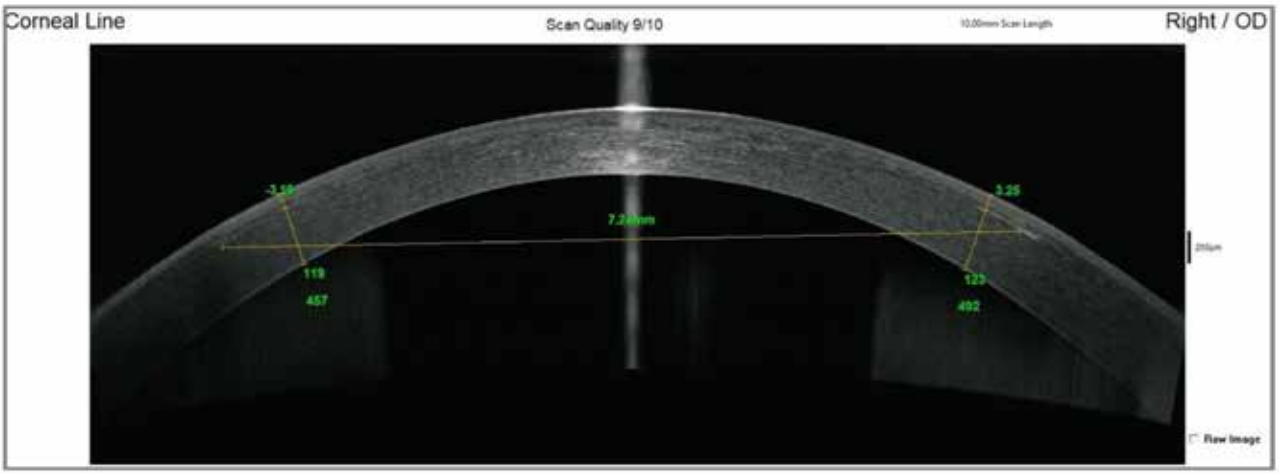

Рис. 4. ОКТ-изображение роговицы правого глаза после CLEAR

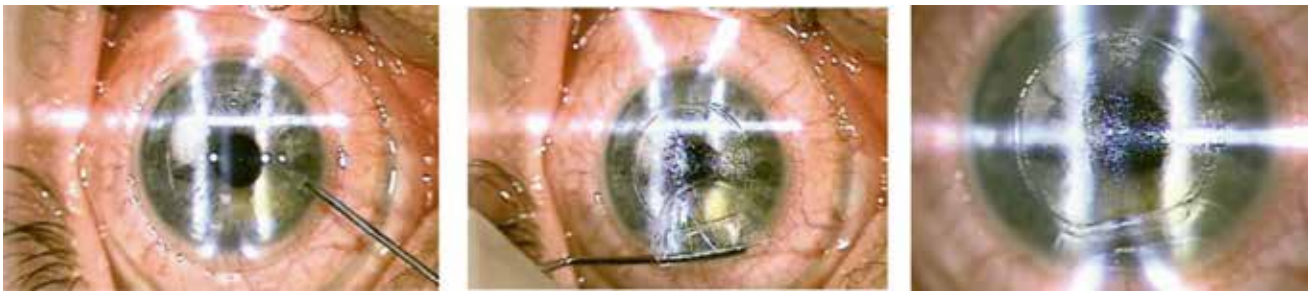

Рис. 5. Этапы докоррекции остаточного астигматизма правого глаза по технологии «side-cut-only»

РЕЗУЛЬТАТЫ

В результате проведенного лечения в первые сутки после операции была достигнута некорригированная острота зрения (НКОЗ) правого глаза 1,0. Показатели рефракции представлены на *рисунке 6*.

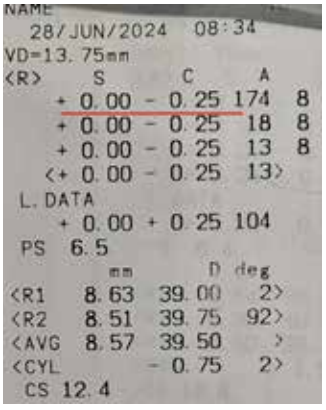

Рис. 6. Данные авторефрактометрии правого глаза после докоррекции остаточного астигматизма по технологии «side-cut-only»

Повысились показатели контрастной чувствительности, которые оценивались на приборе OPD Scan-III (NIDEK, Япония. На *рисунке 7* представлены результаты исследования контрастной чувствительности до и после выполнения докоррекции остаточного астигматизма на правом глазу.

Числовые значения показателя контрастной чувствительности представлены в *таблице*.

Из *таблицы* видно, что значения контрастной чувствительности увеличились на 45,8% в зоне исследования 4 мм, на 29,4% в зоне 5 мм, на 25,3% в зоне 6 мм соответственно после выполнения докоррекции остаточного астигматизма на правом глазу.

В октябре 2024 г. пациенту выполнена докоррекция остаточного астигматизма по такому же принципу на левом глазу. Получена НКОЗ 1,0. Данные авторефрактометрии после докоррекции обоих глаз представлены на *рисунке 8*.

В своей работе мы оценивали толщину эпителия до и после хирургического вмешательства с помощью оптического когерентного прибора Solix (Optovue, США) *(рис. 9, 10)*.

Средняя толщина эпителиального слоя роговицы, по данным ОКТ-исследования на левом глазу до выполнения докоррекции, составила 53,62, а после 55,2 мкм соответственно. Незначительное утолщение эпителиального слоя мы связываем с послеоперационным отеком тканей в раннем послеоперационном периоде.

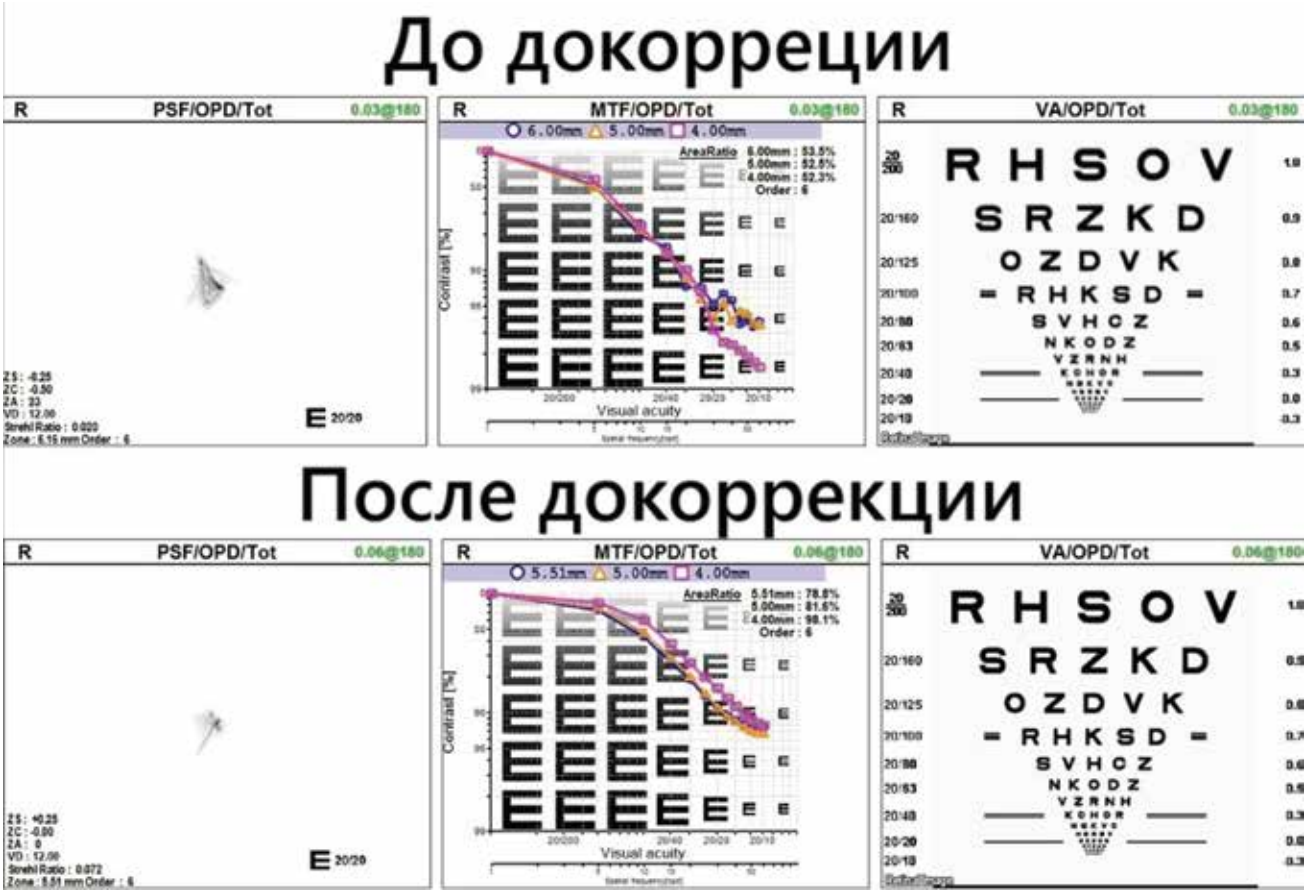

Рис. 7. Показатели качества зрения правого глаза до и после докоррекции остаточного астигматизма

Таблица

Показатели контрастной чувствительности правого глаза до и после докоррекции по технологии «side-cut-only»

Период	Площадь исследования, мм (Area ratio, mm)		
	4	5	6
До докоррекции	52,3%	52,2%	53,5%
После докоррекции	98,1%	81,6%	78,8%

ВЫВОДЫ

Возможности современного диагностического оборудования и лазерных установок позволяют с прецизионной точностью решать вопросы, связанные с потребностью пациентов иметь высокую остроту зрения, а также улучшать полученные результаты, которые иногда имеют незначительные отклонения от запланированных показателей в силу индивидуальных особенностей строения и упругих свойств роговицы пациента. Технология формирования только края роговичного лоскута с помощью фемтолазера и создание «flap» после ранее выполненной фемтолазерной лентикулярной коррекции миопии и миопического астигматизма показала свою эффективность, безопасность и предсказуемость.

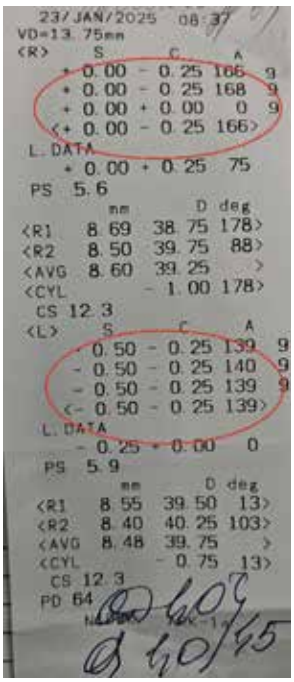

Рис. 8. Данные авторефрактометрии обоих глаз после докоррекции астигматизма по технологии «sid-cut-only»

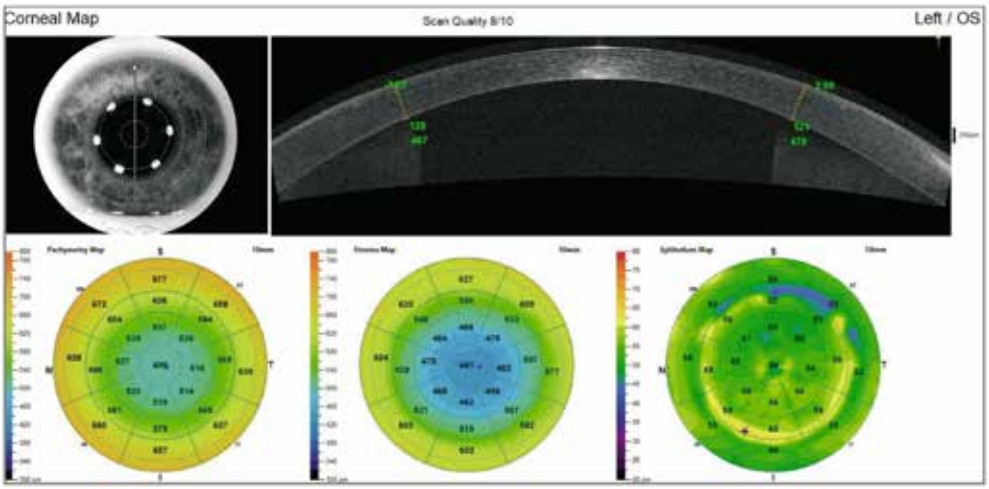

Рис. 9. ОКТ-изображение роговицы левого глаза до выполнения докоррекции

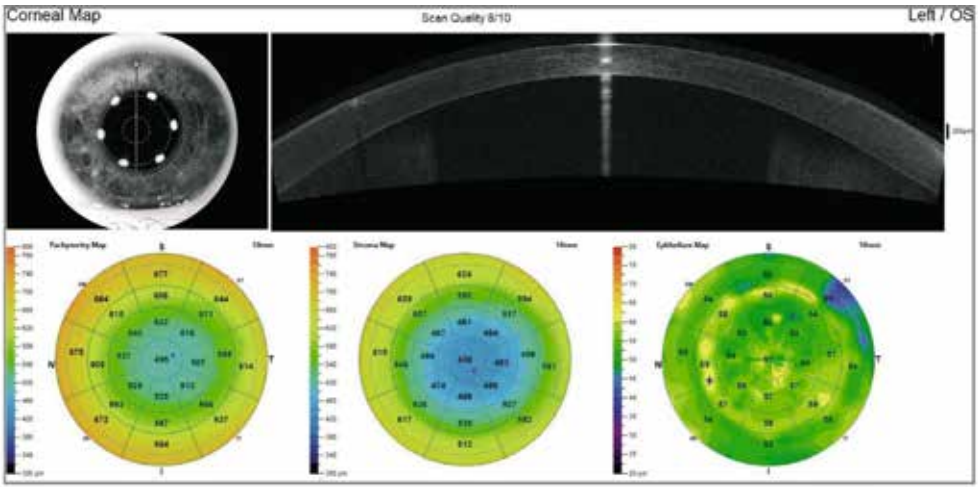

Рис. 10. ОКТ-изображение роговицы левого глаза в первые сутки после выполнения докоррекции

Информация об авторах
Татьяна Сергеевна Кузнецова, к.м.н., врач-офтальмолог Клиники микрохирургии глаза ОКДЦ ПАО «Газпром», доцент кафедры глазных болезней ИУВ ФГБУ «Национальный медико-хирургический Центр им. Н.И. Пирогова» Минздрава России, tskuznetsova2013@gmail.com, https://orcid.org/0000-0003-4024-6817
Владимир Дмитриевич Антонюк, к.м.н., начальник Клиники микрохирургии глаза ОКДЦ ПАО «Газпром», Заслуженный врач РФ, center@medgaz.gazprom.ru, https://orcid.org/0009-0003-3099-0658
Иван Владимирович Дроздов, к.м.н., зав. отделением Клиники микрохирургии глаза ОКДЦ ПАО «Газпром», doc.drozdov@gmail.com, https://orcid.org/0009-0002-5570-8295
Диана Альбертовна Задикян, студентка 5-го курса факультета института клинической медицины им. Н.В. Склифосовского ФГАОУ ВО Первый МГМУ им. И.М. Сеченова Минздрава России, center@medgaz.gazprom.ru, https://orcid.org/0009-0007-4129-362X

Финансирование: Авторы не получали конкретный грант на это исследование от какого-либо финансирующего агентства в государственном, коммерческом и некоммерческом секторах.
Согласие пациента на публикацию: Письменного согласия на публикацию этого материала получено не было. Он не содержит никакой личной идентифицирующей информации.
Конфликт интересов: Отсутствует.

Поступила: 17.11.2025
Переработана: 28.01.2026
Принята к печати: 15.02.2026