Клинические случаи в офтальмологии. 2026;1(11): 5–11.
Clinical cases in ophthalmology. 2026;1(11): 5–11.

УДК 617.713
doi: 10.25276/2949-4494-2026-1-5-11

Клинический случай YAG-лазерного лечения вросшего эпителия под роговичный лоскут

Т.С. Кузнецова[1, 2], В.Д. Антонюк[1], Р.Р. Файзрахманов[2], О.И. Бушуева[1]
[1]*Клиника микрохирургии глаза ОКДЦ ПАО «Газпром», Москва*
[2]*Национальный медико-хирургический Центр им. Н.И. Пирогова Минздрава России, Москва*

РЕФЕРАТ

Цель. Представить клинический случай YAG-лазерного лечения вросшего эпителия под роговичный лоскут у пациентки после лазерной коррекции миопии по технологии ЛАСИК. **Методы.** В апреле 2024 г. в Клинику микрохирургии глаза ОКДЦ ПАО «Газпром» обратилась пациентка, 30 лет, с целью проведения лазерной коррекции зрения по технологии ЛАСИК на обоих глазах. После выполнения данного лечения у пациентки на левом глазу возникло врастание эпителия под роговичный клапан. Консервативная терапия и двукратная ревизия роговичного лоскута с механическим удалением эпителия не привели к излечению. Проведен 1 сеанс YAG-лазерной деструкции вросшего эпителия на левом глазу. **Результаты.** Достигнут высокий клинико-функциональный результат. Некорригированная острота зрения (НКОЗ) левого глаза через 1 месяц 1,0; через 1 год НКОЗ левого глаза 1,2. При биомикроскопии левого глаза роговица прозрачная, отсутствуют помутнения и очаги вросшего эпителия. На снимках ОКТ роговицы левого глаза определяется роговичный лоскут без признаков врастания эпителия. **Выводы.** YAG-лазерная деструкция вросшего эпителия — это эффективный, безопасный метод лечения роговицы в случае локализации очагов в параоптической зоне.

Ключевые слова: *врастание эпителия, лазерная коррекция, роговица*

Для цитирования: Кузнецова Т.С., Антонюк В.Д., Файзрахманов Р.Р., Бушуева О.И. Клинический случай YAG-лазерного лечения вросшего эпителия под роговичный лоскут. Клинические случаи в офтальмологии. 2026;1(11): 5–11. doi: 10.25276/2949-4494-2026-1-5-11
Автор, ответственный за переписку: Татьяна Сергеевна Кузнецова, tskuznetsova2013@gmail.com

ABSTRACT

A clinical case of YAG laser treatment of ingrown epithelium under a corneal flap

T.S. Kuznetsova[1, 2], V.D. Antonuk[1], R.R. Fayzrakhmanov[2], O.I. Bushueva[1]
[1]*Gazprom Eye Microsurgery Clinic, Moscow, Russian Federation*
[2]*N.I. Pirogov National Medical Surgical Center, Moscow, Russian Federation*

Purpose. To present a clinical case of YAG-laser treatment of ingrown epithelium under a corneal flap in a patient after LASIK laser correction of myopia. **Methods.** In April 2024, a 30-year-old patient applied to Gazprom Eye Microsurgery Clinic to undergo LASIK laser vision correction on both eyes. After this treatment, the patient developed epithelial ingrowth under the corneal flap in her left eye. Conservative treatment and two revisions of the corneal flap with mechanical removal of the epithelium did not lead to a cure. 1 session of YAG laser destruction of the ingrown epithelium on the left eye was performed. **Results.** A high clinical and functional result has been achieved. The UCVA of the left eye is 1.0 after 1 month; after 1 year, the UCVA of the left eye is 1.2. During biomicroscopy of the left eye, the cornea is clear, with no corneal opacity or signs of ingrown epithelium. OCT images of the cornea of the left eye show a corneal flap with no signs of ingrown epithelium. **Conclusion.** The YAG-laser destruction of ingrown epithelium is an effective and safe method of treating the cornea when the lesions are located in the paraoptic zone.

Keywords: *epithelial ingrowth, laser correction, cornea*

© Кузнецова Т.С., Антонюк В.Д., Файзрахманов Р.Р., Бушуева О.И., 2026

CC BY 4.0

For citation: Kuznetsova T.S., Antonuk V.D., Fayzrakhmanov R.R., Bushueva O.I. A clinical case of YAG laser treatment of ingrown epithelium under a corneal flap. Clinical cases in ophthalmology. 2026;1(11): 5–11. doi: 10.25276/2949-4494-2026-1-5-11
Corresponding author: Tat'yana S. Kuznetsova, tskuznetsova2013@gmail.com

АКТУАЛЬНОСТЬ

Врастание эпителия под роговичный лоскут (интрастромальное пространство) — это осложнение, которое чаще всего встречается при поднятии роговичного лоскута с целью проведения повторного этапа лазерной коррекции зрения для улучшения рефракционного результата. По данным литературы, риск врастания эпителия выше при проведении докоррекции в более отдаленные сроки (3 года и более) по причине случайного попадания клеток в интерфейс или в результате прорастания эпителия в интерфейс от периферии к центру из-за краевой дезаптации роговичного лоскута [1]. Однако врастание эпителия возможно после первичной проведенной операции лазерной коррекции зрения по технологии ЛАСИК, ФемтоЛАСИК, Smile [2]. Причинами возникновения врастания эпителия в таких случаях бывают значительная интраоперационная травматизация эпителиального слоя у пациентов с неустановленным диагнозом дистрофии базальной мембраны эпителия, а также в раннем послеоперационном периоде при смещении роговичного лоскута, когда пациенты чрезмерно трут глаза руками.

ЦЕЛЬ

Представить клинический случай YAG-лазерного лечения вросшего эпителия под роговичный лоскут у пациентки после лазерной коррекции миопии по технологии ЛАСИК.

МЕТОДЫ

В клинику микрохирургии глаза ОКДЦ ПАО «Газпром» обратилась пациентка N., 30 лет, с жалобами на низкое зрение вдаль и желанием выполнить лазерную коррекцию с целью улучшения зрения на обоих глазах.

Данные при обследовании перед лазерной коррекцией зрения:

Vis OD = 0,15 sph (–) 1,25 = 1,0; Vis OS = 0,15 sph (–) 1,25 = 1,0; внутриглазное давление OD 18 мм рт.ст., OS 15 мм рт.ст.

Данные пахиметрии: OD 521 мкм, OS 521 мкм.

Данные корнеометрии: OD 12,8 мм, OS 12,7 мм.

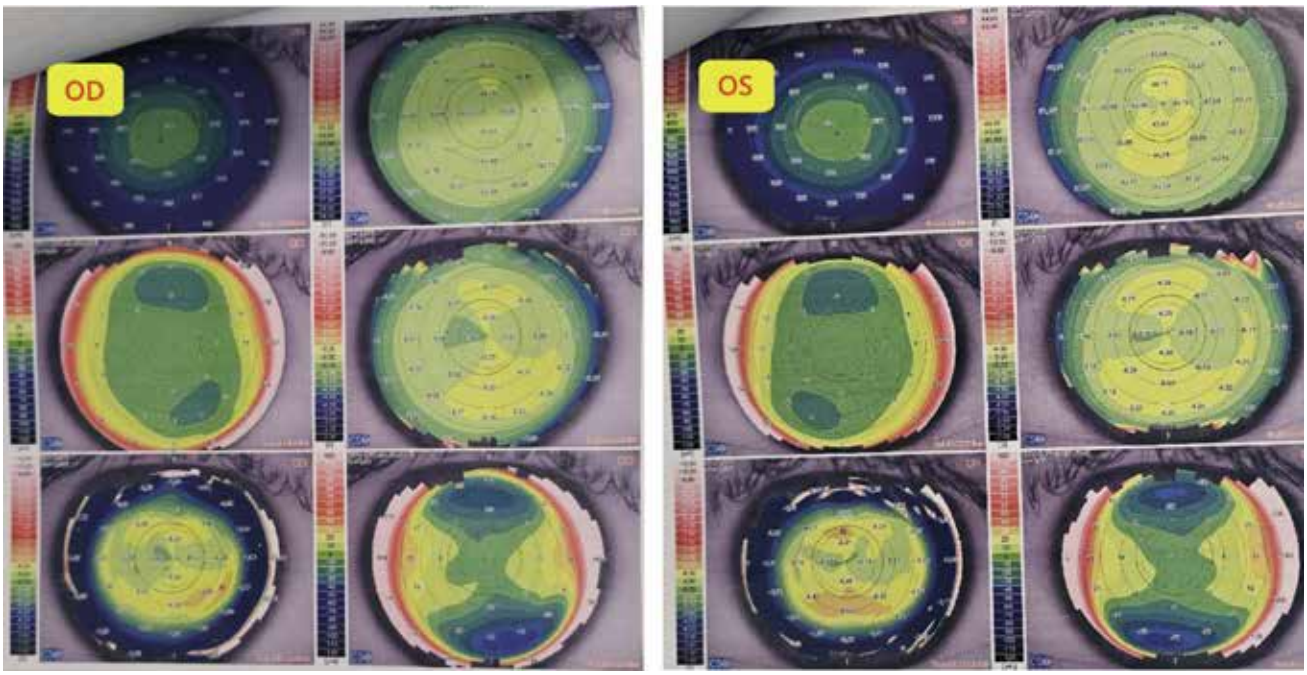

Рис. 1. Данные кератотопографии обоих глаз до операции

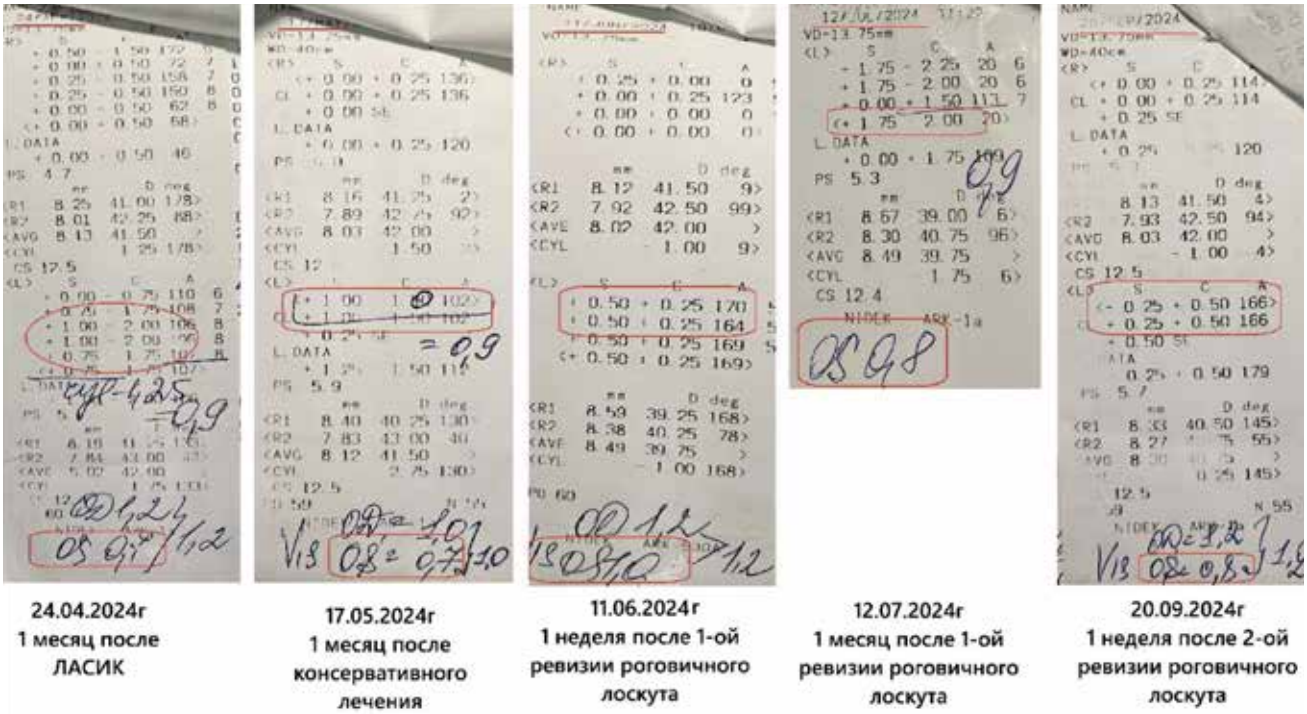

Рис. 2. Показатели авторефрактометрии левого глаза после проводимого лечения

Данные кератотопограммы обоих глаз до операции представлены на *рисунке 1*.

При проведении биомикроскопии обоих глаз: веки спокойные, конъюнктивальная полость чистая. Роговица прозрачная, передняя камера средней глубины, влага прозрачная, рисунок радужки четкий, зрачок круглый, реакция на свет живая. Хрусталик прозрачный. При офтальмоскопии: глазное дно без патологии.

26 марта 2024 г. была выполнена лазерная коррекция зрения обоих глаз по технологии ЛАСИК.

В ходе операции произошло смещение эпителия на обоих глазах, в большей степени на левом глазу. Эпителий был уложен на роговичный лоскут. Мягкие контактные линзы не использовались.

В первые сутки после операции пациентка отмечала «туман» перед левым глазом, слезотечение, отечность век. Некорригированная острота зрения (НКОЗ) в первые сутки после операции правого глаза 1,0, левого глаза 0,15 н/к.

При биомикроскопии правого глаза: роговичный лоскут адаптирован, эпителий без повреждений.

При биомикроскопии левого глаза: роговичный лоскут адаптирован. Отмечается неравномерность и складчатость эпителиального слоя.

Глубжележащие среды обоих глаз без изменений.

Пациентке было назначено консервативное лечение: инстилляции антибактериальных капель и «Корнерегель» на 1 неделю.

Пациентка обратилась повторно через 1 месяц (24.04.2024).

НКОЗ правого глаза 1,2; НКОЗ левого глаза 0,7 н/к. По данным авторефрактометрии определялся смешанный астигматизм левого глаза *(рис. 2)*.

При биомикроскопии отмечалось врастание эпителия под роговичный лоскут на левом глазу. Назначено консервативное лечение: инстилляции капель «Дексаметазона 0,1%» 5 раз в день 7 дней, далее по убывающей схеме, Тимолол 0,5% 1 раз в день на период использования стероидного препарата.

При контрольном осмотре через 1 месяц (17.05.2024) после назначения консервативного лечения НКОЗ левого глаза не изменилась. По данным авторефрактометрии, сохранялся астигматизм на левом глазу *(рис. 2)*. Однако пациентку стало беспокоить «чувство инородного тела» в левом глазу. При биомикроскопии определялись очаги вросшего эпителия в нижней трети роговицы без положительной динамики.

Было принято решение провести ревизию роговичного лоскута с механическим удалением вросшего эпителия на левом глазу. Особенности операции заключались в нестабильности поверхностного эпителия. Однако по-

Рис. 3. Биомикроскопия левого глаза через 10 мин после YAG-лазерной деструкции вросшего эпителия

сле выполненного хирургического вмешательства НКОЗ левого глаза улучшилась до 1,0. По данным авторефрактометрии, астигматизм отсутствовал *(рис. 2)*. При биомикроскопии отсутствовали очаги вросшего эпителия на левом глазу.

Повторно пациентка обратилась 12.07.2024 с жалобами на «чувство инородного тела» в левом глазу. По данным авторефрактометрии, снова появился астигматизм на левом глазу *(рис. 2)*. При биомикроскопии определялись «островки» вросшего эпителия под роговичный лоскут в нижней трети роговицы левого глаза. Было принято решение выполнить повторную ревизию роговичного лоскута с удалением вросшего эпителия.

12.09.2024 выполнена операция повторной ревизии роговичного лоскута с удалением вросшего эпителия на левом глазу. Осложнений не было. Через 1 неделю после проведенного оперативного вмешательства НКОЗ левого глаза составила 0,8. Показатели авторефрактометрии представлены на *рисунке 2*. При биомикроскопии отсутствовали очаги вросшего эпителия под роговичный лоскут на левом глазу. Края роговичного лоскута адаптированы.

В послеоперационном периоде каждый раз пациентке было рекомендована инстилляция глазных капель — антибактериальных, противовоспалительных, стероидных, гипотензивных и слезозаменителей. Несмотря на проведенное консервативное и хирургическое лечение, пациентка повторно обратилась 07.10.2024 с теми же жалобами и той же клинической картиной повторно вросшего эпителия под роговичный лоскут на левом глазу. Было принято решение провести YAG-лазерное удаление вросшего эпителия на левом глазу.

Описание операции YAG-лазерной деструкции вросшего эпителия на левом глазу 09.10.2024

Лазерная установка NIDEK YC-200 (Япония).

Длина волны 1064 нм.

Количество импульсов 30 до образования газового пузыря по всей области вросшего эпителия.

Энергия 0,3–0,8 мДж.

Фокусировка луча выполнялась с помощью контактной операционной линзы для капсулотомии. В качестве контактной среды использовали «Корнерегель» после предварительной эпибульбарной анестезии р-ром Инокаин 0,4%.

При биомикроскопии левого глаза через 10 мин после проведенного YAG-лазерного воздействия на роговицу определялись 2 очага с газообразными микропузырьками *(рис. 3)*.

Данные изменения были зафиксированы при проведении оптической когерентной томографии (ОКТ) роговицы (режим Line) в виде щелеобразного пространства под роговичным клапаном 09.10.2024 *(рис. 5)*.

Хронология провидимого лечения представлена в *таблице*.

Таблица

Хронология проводимого лечения

Дата проводимого лечения	Вид проводимого лечения
26.03.2024	ЛАСИК обоих глаз
04.06.2024	Ревизия роговичного лоскута левого глаза
12.09.2024	Ревизия роговичного лоскута левого глаза
09.10.2024	YAG-лазерная деструкция вросшего эпителия левого глаза

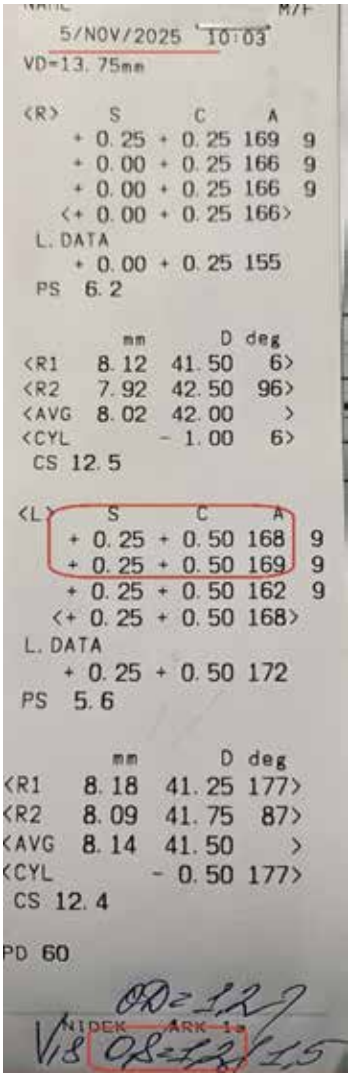

Рис. 4. Показатели авторефрактометрии обоих глаз после лечения

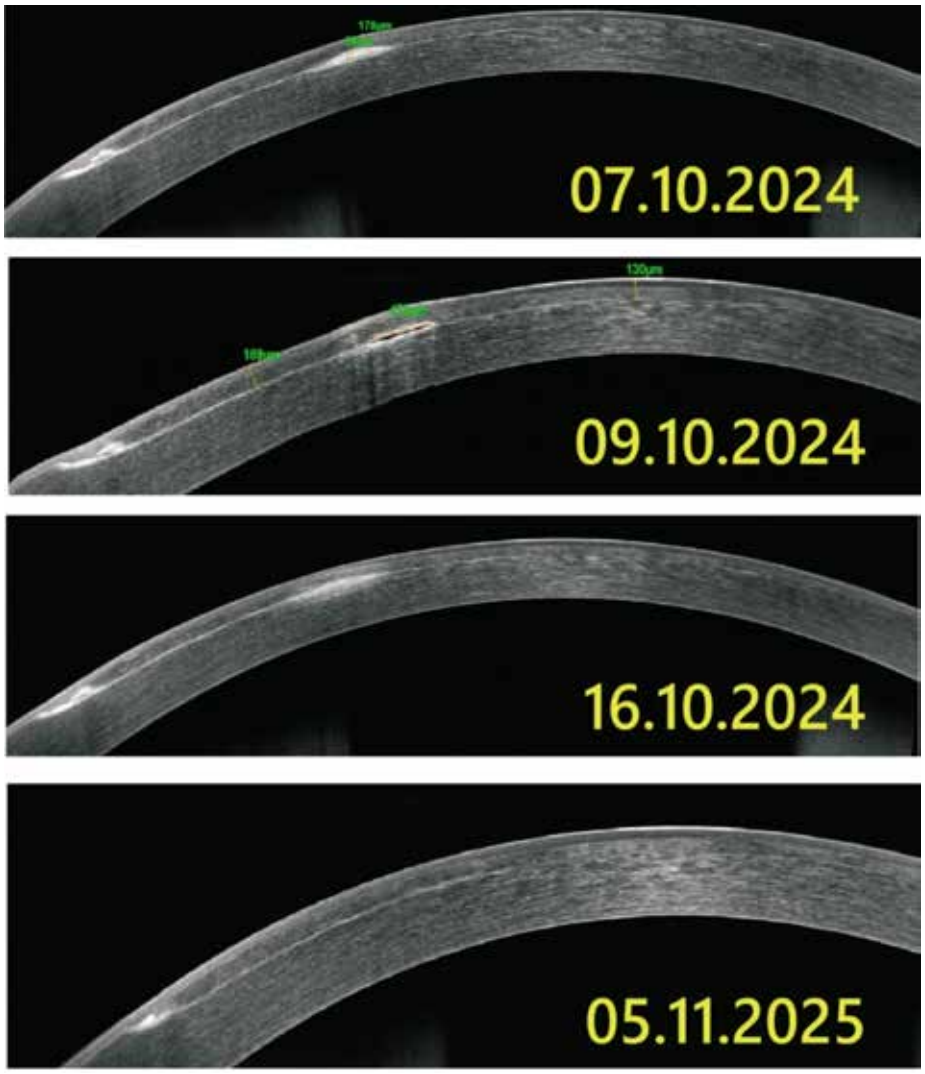

Рис. 5. Снимки ОКТ (режим Line) роговицы левого глаза в разные периоды

РЕЗУЛЬТАТЫ

В результате проведенного комплексного лечения удалось достичь высокого клинико-функционального результата.

Через 1 месяц после YAG-лазерной операции НКОЗ левого глаза составила 1,0. Отмечена полная резорбция островков эпителия под роговичным лоскутом на левом глазу.

При обследовании пациентки через 1 год (05.11.2025) после YAG-лазерного лечения вросшего эпителия НКОЗ левого глаза составила 1,2. Показатели авторефрактометрии соответствовали запланированной рефракции *(рис. 4)*.

При биомикроскопии определялось прозрачность роговицы обоих глаз. Глубжележащие оптические среды прозрачные.

При проведении ОКТ роговицы левого глаза в динамике отмечалось полная резорбция очагов вросшего эпителия, через 1 год (05.11.2025) отсутствовали участки помутнения в зоне воздействия YAG-лазерной энергии *(рис. 5)*.

Состояние поверхностного эпителия в динамике оценивали на приборе Solix в режиме «map» *(рис. 6)*.

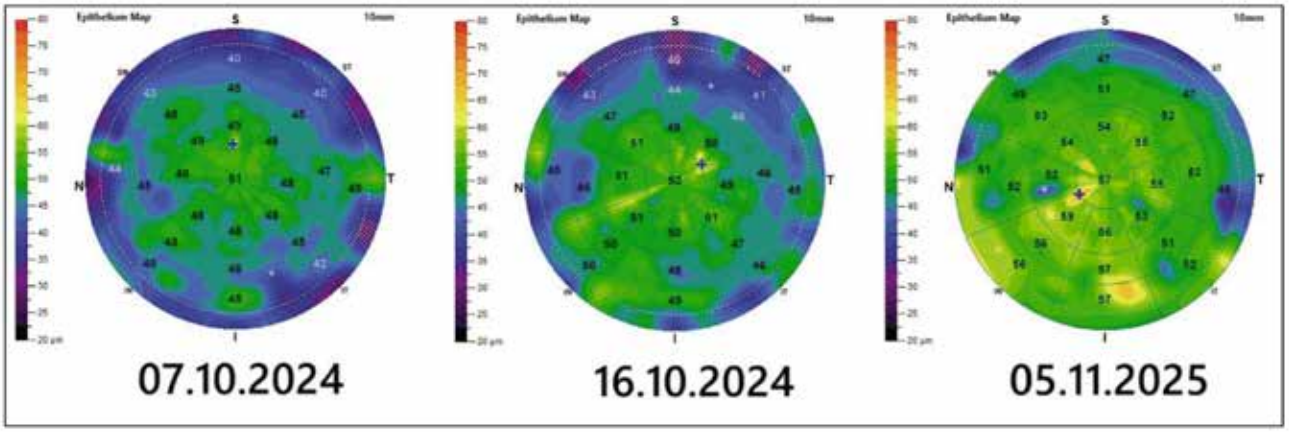

Рис. 6. Карты эпителия (Epithelial Map) роговицы левого глаза в разные периоды

ВЫВОДЫ

Владея широким спектром кераторефракционных операций, хирургу стоит отдавать предпочтение фемтолазерным технологиям коррекции миопии и миопического астигматизма. Технология ЛАСИК, при которой используется микрокератом для формирования роговичного лоскута, несет в себе больший риск травматизации эпителия во время операции, особенно у пациентов с дистрофией базальной мембраны эпителия.

Лечение врастания эпителия роговицы возможно разными способами и зависит от различных факторов: вида изначальной лазерной коррекции зрении («лоскутной» или «безлоскутной»), локализации и объема вросшего эпителия. При краевых и незначительных очагах вросшего эпителия без признаков приподнятия края роговичного лоскута возможно консервативное лечение стероидными препаратами, электрофорезом с коллализином [3]. В случае распространения врастающего эпителия в сторону центра и наличия большого объема предпочтительнее проводить ревизию роговичного лоскута и удаление его механическим способом. При наличии Митомицина С возможно промывание роговичного ложа данным препаратом [4]. Когда есть небольшие очаги в параоптической зоне, возможно применение YAG-лазерной энергии для деструкции клеток эпителия с созданием соустья или без него для выхождения взвеси разрушенных клеток за пределы интерфейса роговицы (из-под роговичного клапана). С этой же целью применяется метод брахитерапии [5].

YAG-лазерное лечение вросшего эпителия — это эффективный метод, позволяющий достичь высоких клинико-функциональных результатов [6, 7].

ЛИТЕРАТУРА/REFERENCES

1. Wrigh J, Neubaur CC, Stevens G. Epithelial ingrowth in a corneal graft treated by laser in situ keratomileusis: light and electron microscopy. J Cataract Refract Surg. 2001;26(1): 49–55.
2. Дутчин И.В., Шишкин С.А. Клинический случай врастания роговичного эпиелия после выполнения операции ReLex Smile. Современные технологии в офтальмологии. 2016;5: 137–139. [Dutchin IV, Shishkin SA. A clinical case of corneal epithelium ingrowth after ReLex Smile surgery. Modern technologies in ophthalmology. 2016;5: 137–139. (In Russ.)]
3. Фокин В.П., Блинкова Е.С., Ремесников И.А. Консервативное лечение врастания эпителия после Лазик. ARS MEDICA. 2011;16: 20–22. [Fokin VP, Blinkova ES, Craftnikov IA. Conservative treatment of epithelial ingrowth after Lasik. ARS MEDICA. 2011;16: 20–22. (In Russ.)]
4. Gaeckle HC. Early clinical outcomes and comparison between trans-PRK and PRK, regarding refractive outcome, wound healing, pain intensity and visual recovery time in a real-world setup. BMC Ophthalmol. 2021;21: 181. doi: 10.1186/s12886-021-01941-3
5. Фокин В.П., Борискина Л.Н., Блинкова Е.С. К вопросу о тактике лечения врастания эпителия после ЛАЗИК. Современные технологии в офтальмологии. 2018;5: 249–251. [Fokin VP, Boriskina LN, Blinkova ES. On the issue of tactics of treatment of epithelial ingrowth after LASIK. Modern technologies in ophthalmology. 2018;5: 249–251. (In Russ.)] doi: 10.25276/2312-4911-2018-5-249-251
6. Дутчин И.В., Пшеничников М.В. Лечение врастания эпителия с помощью ND:YAG-лазера после проведения SMILE. Современные технологии в офтальмологии. 2018;2: 61–63. [Dutchin IV, Pshenichnikov MV. Treatment of epithelial ingrowth using an ND:YAG laser after SMILE. Modern technologies in ophthalmology. 2018;2: 61–63. (In Russ.)]
7. Тихов А.В., Кузнецов Д.В., Тихов А.О., Тихова Е.В. Анализ клинических результатов рефракционных операций, выполненных на отечественной твердотельной лазерной установке «OLIMP-2000/213-300Hz». Современные техно-

логии в офтальмологии. 2014;3: 226. [Tikhov AV, Kuznetsov DV, Tikhov AO, Tikhova EV. Analysis of clinical results of refractive surgeries performed on a domestic solid-state laser system «OLIMP-2000/213-300Hz». Modern technologies in ophthalmology. 2014;3: 226. (In Russ.)]

Информация об авторах
Татьяна Сергеевна Кузнецова, к.м.н., врач-офтальмолог Клиники микрохирургии глаза ОКДЦ ПАО «Газпром», доцент кафедры глазных болезней ИУВ ФГБУ «Национальный медико-хирургический Центр им. Н.И. Пирогова Минздрава России, tskuznetsova2013@gmail.com, https://orcid.org/0000-0003-4024-6817
Владимир Дмитриевич Антонюк, к.м.н., начальник Клиники микрохирургии глаза ОКДЦ ПАО «Газпром», заслуженный врач РФ, center@medgaz.gazprom.ru, https://orcid.org/0009-0003-3099-0658
Ринат Рустамович Файзрахманов, д.м.н., зав. кафедрой глазных болезней ФГБУ «Национальный медико-хирургический Центр им. Н.И. Пирогова» Минздрава России, rinatrf@gmail.com, https://orcid.org/0000-0002-4341-3572
Ольга Игоревна Бушуева, к.м.н., зав. лазерным отделением Клиники микрохирургии глаза ОКДЦ ПАО «Газпром», kuranovaolga16@gmail.com, https://orcid.org/0000-0003-4620-9654

Финансирование: Авторы не получали конкретный грант на это исследование от какого-либо финансирующего агентства в государственном, коммерческом и некоммерческом секторах.
Согласие пациента на публикацию: Письменного согласия на публикацию этого материала получено не было. Он не содержит никакой личной идентифицирующей информации.
Конфликт интересов: Отсутствует.

Поступила: 17.11.2025
Переработана: 28.01.2026
Принята к печати: 15.02.2026